Aspirationszytologie in der Hämatologie und Onkologie unter besonderer Berücksichtigung der malignen Lymphome

mit einigen Abschnitten über Hämatomorphologie und hämatologisches Labor

Kursmanuskript

grundlegend überarbeitet
für den 4. Kursus der Feinnadelzytologie
in Wuppertal, 03. und 04. Juni 2005
und für den Kursus im Sept. 2014 in Benediktbeuren
Text strukturell überarbeitet und aktualisiert im Juni 2009
Kapitel zu hämatologischen Themen eingefügt
bis November 2010, sie sind unfertig!
kleinere Änderungen bis 2025

neue umfangreiche Kapitel von Mai bis Juli 2025:
Artefakte bei Langzeit-Lagerung und Kolorimetrie

kompiliert: 2. Juli 2025
Texteditor: *Emacs* & *AucTex*, Textsatz mit LaTeX

Dr. med. Thomas Binder
Dr. med. Alfred Schoengen

Inhaltsverzeichnis

1. Vorwort **1**

2. Methoden **3**

2.1. Materialien . . . 3
2.1.1. Objektträger . . . 3
2.1.2. Biopsiegefäß . . . 3
2.1.3. Ausstreichen . . . 3
2.1.4. Objekte . . . 3
2.1.5. Beschriftung . . . 3
2.2. Färbungen . . . 4
2.2.1. Vorbemerkung . . . 4
2.2.2. Bewertung von Färbungs-Ergebnissen . . . 5
2.2.3. Ohne Färbung, Nativmikroskopie, Pseudokontrast . . . 6
2.2.4. Färbung nach *Pappenheim* . . . 7
2.2.4.1. Zusammenfassung . . . 7
2.2.4.2. Einleitung . . . 7
2.2.4.3. Visuelles Ergebnis . . . 9
2.2.4.4. Kolorimetrie und Statistik . . . 12
2.2.4.5. Chemische Grundlagen . . . 13
2.2.4.6. Probenvorbereitung . . . 15
2.2.4.7. Färbelösungen . . . 16
2.2.4.8. Ablauf der Färbung . . . 17
2.2.4.9. Färbung verändern . . . 19
2.2.4.10. Nachbehandlung der Objektträger . . . 19
2.2.4.11. Reinigung des Färbegeschirrs . . . 20
2.2.4.12. Fotografische Beispiele . . . 21
2.2.4.13. Färbeartefakte . . . 28
2.2.4.14. Qualitätskontrolle der Färbung . . . 29
2.2.4.14.1. Subjektive visuelle Überprüfung . . . 29
2.2.4.14.2. Objektive Überprüfung . . . 31
2.2.4.14.2.1. Fotografie-Probleme . . . 32
2.2.4.14.2.2. Anfertigen der Aufnahmen . . . 32
2.2.4.14.2.3. Orientierende Auswertung . . . 33
2.2.4.14.2.4. Kolorimetrische Auswertung . . . 35
2.2.4.14.2.5. Kolorimetrische Auswertung mit Skript . . . 38
2.2.4.15. Original-Vorschrift von Pappenheim . . . 41
2.2.5. Eisenfärbung (Berliner-Blau-Färbung) . . . 42
2.2.5.1. Lösungen . . . 42
2.2.5.2. Färbung . . . 42
2.2.5.3. Ergebnis . . . 42
2.2.6. Zytochemie . . . 43
2.2.6.1. Färbemethoden . . . 43
2.2.6.2. Aufbewahrung . . . 44

2.2.6.3. Ausgewählte Färbungen . . . 44
2.2.7. Aufbewahrung der Objektträger – Probleme . . . 45
2.2.7.1. Vorwort . . . 45
2.2.7.2. Haltbarkeit, Lagerung, Artefakte . . . 45
2.2.7.3. Vorwort zur Bildersammlung über die Erhaltung alter Präparate . . . 48
2.2.7.4. 42 Jahre alte Objektträger mit Knochenmark-Zytologie . . . 49
2.2.7.5. 37 Jahre alte Objektträger mit Lymphknoten-Zytologie . . . 52
2.2.7.6. 33 Jahre alte Objektträger mit Lymphknoten-Zytologie . . . 55
2.2.7.7. 32 Jahre alte Objektträger, Blutausstrich, Detailbild . . . 57
2.2.7.8. 32 Jahre alter Objektträger, Blutausstrich, peripher vs. zentral 57
2.2.7.9. 30 Jahre alte Objektträger, Blutausstrich und KM-Ausstrich 60
2.2.7.10. 26 Jahre alte Objektträger, Liquorzytologie . . . 63
2.2.7.11. 33 Jahre alte Objektträger, Blutausstrich, abgeblasst trotz Deckglas . . . 64
2.2.7.12. 34 Jahre alter Objektträger, abgeblasst trotz Deckglas, mit Mikroben . . . 68
2.2.7.13. nur 11 Jahre alter Objektträger, nicht eingedeckt, mit Mikroben 71
2.2.7.14. 18 Jahre alte Objektträger, nicht eingedeckt, mit Mikroben 74
2.2.7.15. Vorläufiges amtliches Endergebnis . . . 77
2.3. peripheres Blut . . . 78
2.3.1. Vorbemerkung . . . 78
2.3.2. Zelltypen im Differenzialblutbild . . . 80
2.3.3. Stabkerniger: Definitionen und Bedeutung . . . 80
2.3.4. Differenzierung der monozytären Zellreihe . . . 81
2.3.5. Normwerte . . . 81
2.3.6. Blutausstrich . . . 82
2.3.7. hämatologisch-zytologische Grundbegriffe . . . 83
2.3.8. Checkliste für die Blutbild-Befundung . . . 84
2.3.9. Rümke-Formel . . . 85
2.3.10. Rechenbeispiele . . . 86
2.4. Knochenmark . . . 87
2.4.1. Aspiration und Biopsie . . . 87
2.4.2. Fixation der KM-Histologie . . . 88
2.4.2.1. Reagenzien für die Schaffer - Lösung . . . 88
2.4.2.2. Formeln für den Verdünnungsansatz . . . 88
2.4.2.3. Ansetzen der Schaffer-Lösung . . . 88
2.4.3. Erforderliche Ausstriche . . . 89
2.4.4. Anfertigen der Ausstriche . . . 89
2.4.5. hier einfügen: Tabelle der Immuntypisierung der Leukämien . . . 89
2.4.6. Färbung der zytologischen Präparate . . . 90
2.4.7. Vorbereitungen für die Immunphänotypisierung . . . 90
2.4.8. Befundung der zytologischen Präparate . . . 90
2.5. Gerinnung . . . 92
2.5.1. Blutungszeit in vitro . . . 92
2.6. Liquor . . . 92
2.6.1. Anforderung an die Probe . . . 92
2.6.2. Vorbereitung der Probe . . . 93
2.6.3. Herstellung des Präparates . . . 93

2.7. Ergüsse . . . 94
2.7.1. Vorbemerkung . . . 94
2.7.2. Anforderung an die Probe . . . 94
2.7.3. Anfertigen der Präparate . . . 94
2.8. Feinnadelaspiration . . . 95
2.8.1. Kanülen . . . 95
2.8.2. Spritzen für Vakuumgewinnung . . . 95
2.8.3. Hilfsgeräte . . . 95
2.8.4. Vorbereitung . . . 95
2.8.5. Punktion und Ausstrich . . . 95
2.8.6. Aspiration für die Immuntypisierung . . . 96
2.8.7. Fixation . . . 96

3. Zytomorphologie **97**
3.1. zytologische Werkzeuge . . . 97
3.1.1. Befundungsvorgang . . . 97
3.1.2. Zytoplasma-Fragmente . . . 98
3.1.3. Chromatinkriterien . . . 99
3.1.4. Türkiskörperchen . . . 99
3.1.5. Immunphänotypisierung . . . 100
3.2. NonHodgkin-Lymphome . . . 102
3.2.1. Lymphozytisch (LC) . . . 102
3.2.2. Lymphoplasmozytoides Immunozytom (ICID) . . . 102
3.2.3. Lymphoplasmozytär (ICÄR) . . . 102
3.2.4. Plasmozytär (PLC) . . . 102
3.2.5. Haarzellerkrankung (HCL) . . . 103
3.2.6. T-CLL, Sezary-Syndrom (T-CLL, SEZ) . . . 103
3.2.7. Peripheres T-Zell-Lymphom (TZL) . . . 103
3.2.8. Angioimmunoblastisches NHL . . . 103
3.2.9. Follikuläres NHL (CBCC) . . . 103
3.2.10. Zentrozytisch, Mantelzell-Lymphom (CC) . . . 104
3.2.11. Kleinzellig zentrozytisch (CCKZ) . . . 104
3.2.12. Zentroblastisch (CB) . . . 104
3.2.13. Immunoblastisch (IB) . . . 104
3.2.14. Lymphoblastisch (LB, LBBU) . . . 104
3.2.15. Hochmaligne, unklassifiziert (NHLH) . . . 105
3.3. Extramedulläre Hämopoese (EMH) . . . 105
3.4. Morbus Hodgkin (MH) . . . 105
3.5. Reaktiver Lymphknoten . . . 106
3.5.1. „Unspezifische“ Lymphadenitis (REAK) . . . 106
3.5.2. Granulozytäre / eitrige Lymphadenitis (ENTZ) . . . 106
3.5.3. Granulomatöse Lymphadenitis (GRAN) . . . 106
3.6. Karzinome und Sarkome . . . 106
3.6.1. Zellverbände und Einzelzellen . . . 107
3.6.2. Überwiegend dissoziierte Zellagerung . . . 107
3.6.3. Lymphknoten-Metastasen, Organmetastasen . . . 107
3.7. Benigne Lymphknoten-artige Tumoren . . . 107
3.7.1. Dermoid-Zysten (LHZY, MHZY, ATH) . . . 107
3.7.2. Speicheldrüse (SP, SPAD, SPPM, SPWA, SPMM, SPIT) . . . 107
3.7.3. Schilddrüse (SD) . . . 108

3.7.4. Lipome (LIPO) . . . 108
3.7.5. Muskulatur (MM) . . . 108
3.8. Tumoren mit eindeutiger Zytologie . . . 108
3.8.1. Kolon-Ca (CACO) . . . 108
3.8.2. Fibrosarkom (SFIB, SMFH) . . . 108
3.8.3. Hypernephrom (CAHN) . . . 108
3.8.4. Kleinzelliges Bronchialkarzinom (CAKZ) . . . 109
3.8.5. Leberzellkarzinom (CALE) . . . 109
3.8.6. Malignes Melanom (CAME) . . . 109
3.8.7. Neuroendokrines Karzinom (CANE, CAID) . . . 110
3.8.8. Ovarialkarzinom (CAOV) . . . 110
3.8.9. Pankreaskarzinom (CAPA) . . . 110
3.8.10. Prostata-Ca (CAPR) . . . 110
3.8.11. Verhorntes Plattenepithel-Ca (CAPL) . . . 111
3.8.12. Follikuläres Schilddrüsen-Ca (CASD) . . . 111
3.8.13. Papilläres Schilddrüsen-Ca (CASD) . . . 111
3.8.14. Seminom (CASE) . . . 111
3.8.15. Teratokarzinom (CATE) . . . 111

4. Literaturverzeichnis **113**

A. Nomenklaturen und Normwerte **117**
A.1. Kiel-Nomenklatur der Lymphome . . . 117
A.2. WHO-Nomenklatur . . . 118
A.3. Nomenklatur der Granulopoese . . . 121
A.4. Normwerte der Leukozyten und der Erythrozyten . . . 123
A.5. Zellsorten lymphatischer Zellen im Diff-BB . . . 126
A.6. CD-Cluster . . . 126
A.6.1. CD-Cluster — Zelltypen . . . 126
A.6.2. CD-Cluster — Antigen, Ligand und Genlokus . . . 133

B. Abkürzungen **141**
B.1. Diagnosen . . . 141
B.2. Entnahmeorte . . . 144
B.3. Organe . . . 145

1. Vorwort

Dies ist ein Manuskript und kein Lehrbuch. Die Autoren Binder[1] und Schoengen[2] haben diesen Text 1990 in Ulm begonnen. Es war als Grundlage für den Mitschrieb während eines Mikroskopierkurses gedacht, daher auch der vielfach verwandte Telegrammstil des Textes. Seither hat der Text viele Änderungen erfahren. Der Text ist kumulativ, neue Elemente wurden eingefügt, „veraltete“ Anteile wurden mit Absicht nicht gelöscht, sofern sie nicht fehlerhaft waren.

Der Text wurde im Lauf der Zeit zu einem Versammlungsort für Informationen der hämatologischen Morphologie und des hämatologischen Labors. Jetzt zuletzt im Mai 2025 habe ich, Thomas Binder, noch einmal viel Arbeit hinein gesteckt, um ein bereinigtes Erbe zu hinterlassen.

Ich habe kein letztes gründliches Lektorat des gesamten Textes vorgenommen, da ich dafür keine Zeit reservieren konnte.

Das Datum der letzten wesentlichen Revision des Textes steht auf der Titelseite, das Datum des aktuellen Textsatzes steht in der Fußzeile. Als Texteditor wurde der Emacs mit dem AucTex-Paket verwendet, wodurch das Schreiben des Quelltextes besser, schneller und sicherer geht. Layout und Textsatz wurden mit LaTeX bewerkstelligt, dem besten Computersatz-System der Welt, das obendrein auch noch kostenlos ist!

Sie dürfen das Manuskript gerne an alle interessierten Kollegen weitergeben, sofern es vollständig und unverändert bleibt. Sie können es auch als pdf-Datei bei den Autoren erhalten oder aus dem Internet herunterladen (`https://www.thomas-rh-binder.de/`). Da an vielen Stellen sehr persönliche Meinungen und nicht nur allgemein anerkannte Meinungen oder wissenschaftlich gesicherte Erkenntnisse formuliert sind, sollten Sie das Manuskript für eigene Publikationen nicht ohne Nennung der Autoren verwenden.

Dieses Manuskript wurde regelmäßig vor neuen Kursen überarbeitet und wird dennoch Stückwerk bleiben. Vor dem Kurs 2005 sind wesentliche neue Teile in das Manuskript eingefügt worden und eventuell noch nicht ausreichend oft überprüft und ergänzt worden. Wir bitten vorsorglich um Vergebung aller Sünden!

Trotz regelmäßiger Bitten hat uns bisher noch kein ergänztes oder erweitertes Manuskript erreicht. *Doch die Hoffnung, sie währet fort!* So steht das seit Jahrzehnten in diesem Text. Aktuell im Mai 2025 muss ich das anders schreiben. Ich habe die Hoffnung aufgegeben und das ist nicht diskutierbar. Entweder hat nahezu niemand das Manuskript gelesen oder es war den Lesern nicht wichtig, und zu helfen. Traurig.

Dieses Manuskript haben wir für Sie geschrieben und nehmen Sie deshalb in die Pflicht, an der Verbesserung des Textes durch Mitteilung von Fehlern und durch Anregungen mitzuwirken. Natürlich haben wir es auch für uns selbst geschrieben, damit wir es im Unterricht leichter haben und nur auf eine bestimmte Textstelle verweisen müssen, anstatt alles immer detailliert zu erklären.

Dieses Kursmanuskript wird nach seiner Begründung als reines Feinnadel-Zytologie-Skript seit einigen Jahren zunehmend als Manuskript für Methoden der gesamten Hämatologie

[1] bis 2011 medizinische Klinik 1: Hämatologie und Onkologie, Helios Klinikum Wuppertal, jetzt zuhause in Ulm, E-Mail: thomas.rh.binder@googlemail.com

[2] bis 2008 Ltd. oa, medizinische Klinik, Bundeswehrkrankenhaus, Oberer Eselsberg, 89071 Ulm

verwendet. Deshalb findet man jetzt auch Methoden wie die Eisenfärbung oder eine Anleitung zur Präparation des Liquor cerebrospinalis. Sobald das Methodenspektrum eines hämatologisch-zytologischen Labors einigermaßen umfassend abgebildet sein wird, werden wir das Manuskript wohl in „hämatologische Zytologie“ umbenennen.

Diese vereinzelten Eintragungen in Sachen Hämatologie stehen jetzt schon im Manuskript, obwohl noch keine Systematik dahinter steckt. Dies rührt daher, dass diese Themen hier im laufenden morphologischen Kurrikulum für die jungen Assistenten angefallen waren und nachlesbar hinterlegt wurden; das Manuskript ist also eine Art Luxus-Müllhaufen. Dafür entschuldigt sich T.B. halbherzig.

So manche wichtige Bemerkung findet sich nur an einer Stelle im Manuskript, obwohl sie an vielen Stellen wichtig wäre oder gar am Anfang des gesamten Textes. Wer also dieses Manuskript nicht als Begleitheft bei einem Mikroskopierkurs benutzt, sondern sich über unsere Befundungsphilosophie informieren will oder über unsere (natürlich sehr persönliche) Art der Beschreibung morphologischer Phänomene, der wird wohl das ganze Manuskript lesen müssen, obwohl es kein Lehrbuch ist und sein soll.

Beispielsweise sind unsere Formulierungen für die Beschreibung des Chromatins bei der Feinnadelzytologie aufgeführt, obwohl sie natürlich auch für die Zytologie des Knochenmarks gelten. Für diese schriftstellerische Inkompetenz entschuldigt sich T.B., ohne Besserung zu versprechen, zumindest vorläufig. Eines Tages wird das Manuskript auch ein Schlagwortregister besitzen, sodass Sie es leichter haben werden, bestimmte Beschreibungen aufzufinden.

Warum in diesem Manuskript kaum Bilder sind?

- weil unsere freie Zeit dafür bisher nicht gereicht hat
- weil die Zeit dafür noch nicht reif war (die Mikrofotografie hat erst zur Jahrtausendwende den erwünschten technischen Stand erreicht)
- weil der Text auch ohne Bilder wichtig ist und hilfreich, weil ja das gerade vor Ihnen liegende Präparat mit Ihnen spricht und Sie unsere Worte mit diesem Bild vergleichen können
- weil es doch schon einige recht gute Bilderbücher gibt
- weil wir die Spannung erhöhen wollen
- weil wir eine Ausrede brauchen für unsere geliebten Frauen, die uns auch während unserer bald beginnenden Rentenzeit nicht mit Haut und Haaren besitzen werden, sondern unsere Geliebte (die Zytologie, wer sonst!) uns weiter für sich beanspruchen wird
- weil wir noch andere Geliebte haben (die Musik, la Provençe,. . .)
- aber: wir fühlen uns in Ihrer Schuld, oder in der Schuld all der Patienten, die uns durch ihre Zellen die Zytologie gelehrt haben.

2. Methoden

2.1. Materialien

2.1.1. Objektträger

Geputzt mit Mattrand z. B.: *Menzel, Nr. 021102*, oder *Diagonal, Nr. 360 535 00*. Oder besser: farbbeschichteter Beschriftungsrand (z. B. von Fa. *Vogel*). Cave: billige Objektträger adsorbieren Färbelösung oder zerstören Zellen durch Reste von Lösungsmitteln!

2.1.2. Biopsiegefäß

Die Knochenmarkbiopsien werden in 10% Formalin, in einer 30% Äthanol enthaltenden Pufferlösung für etwa 1–3 Tage fixiert; für die Fixierung bzw. den Versand eignen sich einmal zu verwendende Kunststoffröhrchen der Fa. *Sarstedt*, 50*16 mm, Bestellnummer 58.485.

2.1.3. Ausstreichen

Blut hinter Deckglas (*Amefa* 24 x 40 o.ä.) herziehen; spezielle, geschliffene Ausstrich-Gläschen sind nicht nötig; Ausstreichen mit einem Objektträger statt Deckglas produziert keine zuverlässigen Ausstriche; Knochenmark oder Lymphknotenaspirat oder Erguss-Sediment mit Deckglas vorsichtig quetschen und ausstreichen.

2.1.4. Objekte

Mindestens 5 Minuten lufttrocknen (Zimmertemperatur oder Ventilator). Dicke Objekte länger trocknen. Cave: „feuchte Kammer“ beim Präparatetransport vermeiden!

2.1.5. Beschriftung

Mit Spezialstift auf Farbrand oder auf dem Mattrand beschriften: Sehr gut geeignet ist der Tuschefilzschreiber *Edding 8404 („aerospace marker“)*. Dieser Stift hält auf glattem Glas und auf dem Mattrand, wird von Wasser, Alkoholen und von Xylol nicht abgelöst. Der Stift *Staedtler Lumocolor permanent* ist zwar wasserfest, kann aber erst nach der Färbung verwandt werden, da die Schrift mit Alkohol oder Xylol aufgelöst wird; er ist gut für vorübergehende Beschriftungen geeignet, die z. B. beim Eindecken des Objektträgers verschwinden sollen. Der Stift *Staedtler Lumocolor non-permanent* ist zwar wasserlöslich, eignet sich aber gut für Beschriftungen nach der Färbung, da die Beschriftung von Alkohol oder Xylol nicht aufgelöst wird. Diesen Stift kann man nachfüllen (*Staedtler non-permanent refill station, Art.-Nr. 487 15-9)*, was ihm ein langes Leben verleiht. Oder man verwendet die „Urmethoden“: mit Bleistift auf dem Mattrand oder mit einem Glasschreiber beschriften.

2.2. Färbungen

2.2.1. Vorbemerkung

In diesem Manuskript behandle ich überwiegend die *Pappenheim*-Färbung, weil sie oder ihre Verwandten internationaler Standard (z. B. ICSH)[1][1] für eine hämatologische Routinefärbung sind[2]. *A. Pappenheim* hat 1912 seine Färbung als „panoptische Universalfärbung“ publiziert[2][3]. Die Färbung bewährt sich bei den üblichen hämatologischen Präparaten; das gilt für die dünnen Ausstriche von Blut oder Liquor ebenso wie für Ausstriche, in denen dünne und dicke Anteile vorkommen, wie z. B. Knochenmark-Bröckel-Ausstriche und für die in der „allgemeinen“ Zytologie vorkommenden Ausstriche von Gewebe aus Lymphknoten oder Organen.

Die Färbung muss nicht nur das Ziel anfärben, sondern auch das zu färbende Material durchdringen, um an die Ziel-Strukturen oder Ziel-Substanzen zu gelangen; und zudem müssen diese Ziele eventuell zuerst „vorbereitet“ (fixiert) werden; und obendrein muss es einfach sein, all dies zuverlässig zu erreichen. Erfreulicherweise gilt all das für die *Pappenheim*-Färbung; sie kann all dieses erledigen, wenn sie so ausgeführt wird, wie es hier beschrieben ist.

Die Färbung muss obendrein sehr kräftig anfärben, sodass bunte, fast knallig farbige Bilder entstehen, so dass die Details ins Auge springen. Sie darf aber durch die Farben nicht zu dunkel werden.

All das kann man durch unser Protokoll erreichen.

Abbildung 2.1.: Buntheit: satte Farben springen ins Auge (Bild aus Wikipedia)

„Unsere“ in Ulm intensiv überwachte und von uns aus „historischen Gewohnheiten“ weiterentwickelte *Pappenheim*-Färbung hat ab etwa 1985 ein festes genau beschriebenes Protokoll, das auch für die allgemeine Zytologie taugt. Bekanntgemacht durch die Ulmer Weiterbildungs-Tätigkeit wurde es auch in vielen anderen Laboratorien implementiert.

Mit diesem Protokoll erreicht man Ergebnisse, die mit den historischen Beschreibungen, den Bildern in Atlanten und den Erwartungen der Hämatologen übereinstimmen; die Ergebnisse sind – durch Kolorimetrie messbar – zuverlässig. Dieses Protokoll wurde 2012 ausführlich in einer Publikation der *DGHO*[4] beschrieben; damit haben wir unsere Erfahrungen als ausreichend abgesicherte Empfehlung[5] publiziert.

[1] ICSH, International Committee For Standardization In Haematology
[2] International: *Romanowski-Giemsa*-Färbung
[3] vgl. Abschn. 2.2.4.15 auf Seite 41
[4] Deutsche Gesellschaft für Hämatologie und Medizinische Onkologie
[5] Handlungsempfehlungen von Expertengruppen

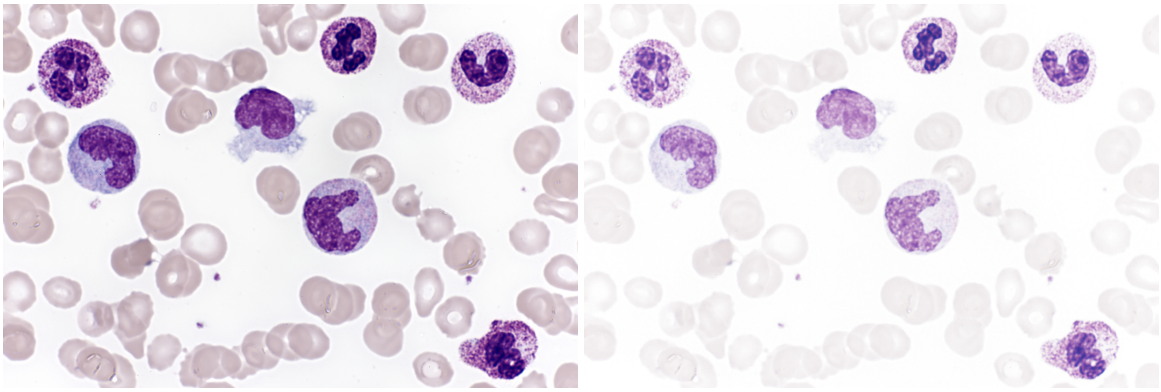

Abbildung 2.2.: kräftige vs. schwache Färbung

Natürlich kann man in speziellen Situationen auch mit anderen Varianten arbeiten, wenn man etwa ausschließlich dünne hämatologische Präparate wie z. B. peripheres Blut färbt. Man sollte dann aber gute Argumente für diese Abweichung vom Standard haben. Und wenn man aus ökonomischen Gründen von diesem Standard abweicht, sollte man ganz besonders gute Argumente haben! Immerhin streichen wir nicht nur unsere Kinderzimmer neu, sondern tragen mit unserer Färbung eine hohe medizinische Verantwortung[6].

2.2.2. Bewertung von Färbungs-Ergebnissen

Bei allen Färbungen, besonders aber bei zytochemischen Färbungen ist es von großer Bedeutung, das normale Färbeverhalten der verschiedenen Zellen bzw. ihrer Bestandteile zu kennen. Nur dann kann man erkennen, ob die Färbung korrekt ausgeführt worden ist, und dann, ob die betrachteten Zellen sich normal anfärben.

So wird beispielsweise am Blutausstrich in der *Pappenheim*-Färbung nachgesehen, ob das Zytoplasma der Thrombozyten leicht blau angefärbt ist und ob man darin feine rötliche Granula abgrenzen kann; entsprechend sind dann bei korrekter Färbung in den Zytoplasmata der neutrophilen Granulozyten mittelgroße rotblaue Granula erkennbar und das Zytoplasma ist gelbrötlich angefärbt.

Nur wenn die Färbung anhand solcher Kriterien als gelungen angesehen werden kann, darf man Aussagen über die Zellen treffen. Ansonsten ist die Aussage einzuschränken und dies schriftlich mitzuteilen.

Diese Überlegungen gelten insbesondere für Spezialfärbungen wie z. B. die Zytochemie. Hier wird zumeist eine Aussage in Form von *positiv* oder *negativ* getroffen. Dafür muss man das normale oder erwartete Färbeverhalten kennen und muss entweder ein Kontrollpräparat gleichzeitig färben oder aber im zu untersuchenden Präparat nach Zellen suchen, die in dieser Färbung angefärbt sein sollten. Bei der *Peroxidase*-Färbung sucht man im Präparat einen Granulozyten, der die erwarteten schwarzbraunen Granula zeigen sollte. Wenn er angefärbte Granula zeigt, ist die Färbung also gelungen. Erst dann kann man die Blasten aufsuchen und sie als positiv oder negativ bewerten.

Gelegentlich findet man beispielsweise in der *Peroxidase*-Färbung schwärzliche granuläre Zytoplasma-Einschlüsse in Plasmazellen, die keine echten Granula darstellen, sondern Artefakte, verursacht durch Vakuolen oder Luftbläschen. Ein ähnlicher Artefakt kommt bei der *Eisen*-Färbung vor, beispielsweise ebenfalls an Plasmazellen. Solche Artefakte treten sicher auch bei anderen Färbungen oder Zellsorten auf; sie werden meist aber nur dann entdeckt, wenn solche Zellen sehr genau bei hoher Vergrößerung beurteilt werden; und dies ist

[6] für unsere Patienten und für die Ausbildung unserer Kollegen

ja bei den oben genannten Färbungen der Fall. Die Unterscheidung zwischen *richtig-positiver* und *falsch-positiver* Anfärbung ist recht einfach:

Echte Granula behalten beim Spiel mit der Mikrometerschraube (beim *fokussieren*) ihre Farbe, sie werden nur mehr oder weniger scharf bzw. deutlich abgebildet. *Scheinbare* Granula zeigen das Phänomen des „schwarz-weiß-Blinkers“, sie verlieren beim Fokussieren fast plötzlich ihre Farbe und blitzen hell und farblos auf; der falsch-positive Effekt ensteht durch Lichtbrechung an einer Vakuole.

Die beiden folgenden Bilder in Abbildung 2.3 zeigen im linken Bild eine *scheinbar Peroxidase*-positive Plasmazelle bei einem Patienten mit einer akuten myeloischen Leukämie (FAB M0) und im rechten Bild die mithilfe des „schwarz-weiß-Blinker“-Effekts als Artefakt enttarnten Pseudo-Granula. Problematisch ist dieser Effekt vor allem bei akuten Leukämien, bei denen eine *falsch-positive* Anfärbung eine falsche Klassifikation zur Folge hätte (vor allem bei der *Peroxidase* -Färbung, bei der jedes auch kleinste Granulum als positives Ergebnis bewertet wird).

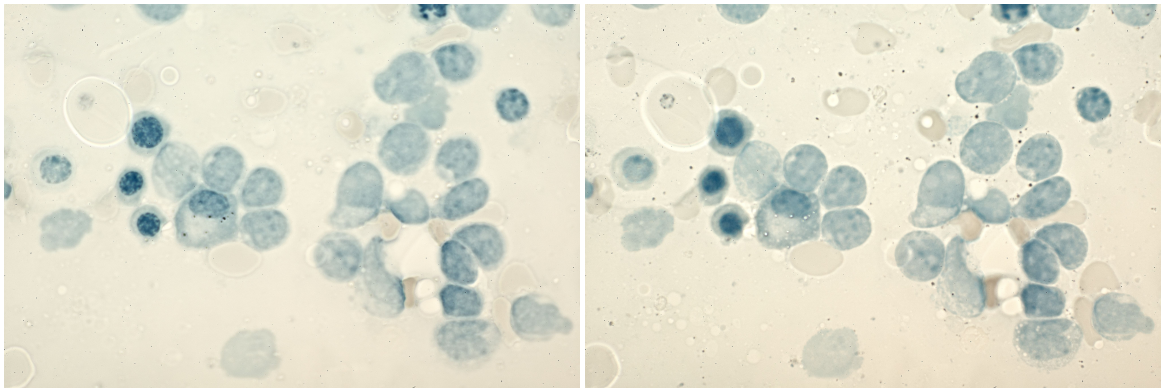

scheinbar positive POX — tatsächlich negative POX

Abbildung 2.3.: Der „schwarz-weiß-Blinker“ (scheinbare Peroxidase-Granula)

2.2.3. Ohne Färbung, Nativmikroskopie, Pseudokontrast

Auch ohne Färbung kann man viele Details bereits in einem ungefärbten Nativpräparat erkennen, dadurch kann man Zeit gewinnen; vielfach kann man den optischen Eindruck durch optische Kontrastierungs-Verfahren verbessern, z. B. durch Phasenkontrast. In der Routine reicht häufig der von mir so genannte „Pseudokontrast“ aus, man benätigt dafür keine Phasenkontrast-Objektive und -Kondensor.

Manche Phänomene sind im gefärbten Präparat durch den Pseudokontrast besser erkennbar, weil der Kontrast die Zellkonturen stark betont. So findet man beispielsweise Schistozyten oder Sichelzellen oder Mikrospärozyten mit dem Pseudokotrast leichter (am ungefärbten oder gefärbten Präparat), Granula im Hintergrund des Ausstrichs werden evtl. erst durch die Kontrastierung erkennbar (z. B. Kryoglobuline); für viele Dinge braucht man keine Färbung, z. B. kann man die Liquorzellen in der Zählkammer ohne Anfärbung zählen. . . .

Der Pseudokontrast kann an ungefärbten und an gefärbten Präparaten angewandt werden. Für einige Fragestellungen darf man das Präparat nicht fixieren oder färben, weil die gesuchte Substanz dadurch verschwindet, z. B. lösen sich die Kristalle oder Niederschläge bei Kryglobulinen oder Kälteagglutinen bei einigen Patienten auf.

Den Pseudokontrast erreicht man an einem korrekt nach Köhler eingerichteten Mikroskop, indem man die Frontlinse des Kondensors abklapt; der Kontrast wird evtl. stärker, wenn

man die Blende im Kondensor zusätzlich verkleinert. Die Wirkung des Pseudokontrasts wird durch das Eindecken des Präparates und durch Verwendung von Immersionsöl schwächer.

2.2.4. Färbung nach *Pappenheim*

2.2.4.1. Zusammenfassung

Vor 100 Jahren hat *Artur Pappenheim* die endgültige Fassung seiner „panoptischen Universalfärbung für Bluttrockenpräparate“ veröffentlicht, in der die *Jenner*-Färbung bzw. *May-Grünwald*-Färbung mit der *Giemsa*-Färbung kombiniert wird. Seine seither als *Pappenheim*-Färbung bzw. *May-Grünwald-Giemsa*-Färbung bekannte Vorschrift bewirkt eine kräftige und zuverlässige Anfärbung der Details von Kern und Zytoplasma mit besonders guter Darstellung der Zytoplasmata und der Granula. Seither wird die Färbung weltweit ohne weitere verbindliche Modifikation verwendet, was zu Schwankungen der Färbequalität führt, die mit aktuellem Qualitätsmanagement nicht mehr kompatibel sind. Artikel über die Qualitätskontrolle hämatologischer Standardfärbungen wurden bisher nicht veröffentlicht.

Der *Arbeitskreis Laboratorium* der *Deutschen Gesellschaft für Hämatologie und Onkologie* veröffentlicht deshalb diesen „Standard für die *Pappenheim*-Färbung“. Damit gelingt eine Färbung, die in allen Laboratorien zytologische Präparate von Körperflüssigkeiten und Gewebepräparaten identisch und mit hoher Präzision anfärbt. Das Ergebnis entspricht der von *Pappenheim* verbal und in Bildern beschriebenen Anfärbung. Das Protokoll beschreibt die Präanalytik, den Prozess der Färbung in Küvetten und die Qualitätskontrolle.

Mit Ausstrich- und Färbe-Vollautomaten wird mit einem ähnlichen Färbeprotokoll ein übereinstimmendes Färbeergebnis erreicht (eigene Daten); die Färbung auf der „Färbebank“ wurde nicht untersucht.

Dieses Standard-Protokoll ist auch für die Anfertigung von Präparaten für das Qualitätsmanagement (z. B. Ringversuche) anwendbar, wenn das Färbeergebnis visuell und kolorimetrisch überprüft wird.

Wir berichten über erste kolorimetrische Untersuchungen an korrekt und inkorrekt ausgeführten *Pappenheim*-Färbungen und beschreiben die korrekte Färbung nicht nur visuell, sondern auch anhand kolorimetrischer Daten.

2.2.4.2. Einleitung

Die *Pappenheim*-Färbung ist eine „panoptische“ Färbung aus der Gruppe der *Romanowsky-Giemsa*-Färbungen, die Zytoplasmata, Granula und Zellkerne detailliert und unterschiedlich gefärbt („Polychromie“) darstellt. Sie ist in Europa die Standardfärbung für hämatologisch-zytologische Präparate. In der Organzytologie wird sie neben der *Papanicolaou*-Färbung ebenfalls als Standardfärbung verwandt[3].

Die im Ergebnis ähnliche *Wright*-Färbung und die *Wright-Giemsa*-Färbung sind im englischen Sprachraum verbreitet, allerdings nur für Blutausstriche brauchbar.

Die modernen Blutfärbungen gehen auf *Paul Ehrlich* zurück, der die Anilinfarbstoffe in basische und saure Farbstoffe unterteilte und sie als erster auf die Färbung von Blutbildern anwandte [4], [5]. Nach Entdeckung des Malariaparasiten 1880 hat 1888 *C. Chenzinsky* als erster eine Malaria-Färbung publiziert [6]. Verbesserungen der Färbung mit Methylenblau und Eosin haben im Jahr 1890 *F. Plehn*[7], 1891 *E. Malachowky*[8] sowie 1891 *D.L. Romanowsky*[9] unabhängig voneinander beschrieben. 1898 hat *Bernhard Nocht*[10] und 1902 *Gustav Giemsa*[11] die jetzt nach *Romanowsky* benannte Färbung weiterentwickelt, ebenfalls zum Nachweis von Malariaparasiten.

Arthur Pappenheim hat 1912[2] eine „panoptische Universalfärbung für Bluttrockenpräparate“ veröffentlicht, in der die Färbungen von *Louis Jenner* (1899[12]) bzw. von *Richard*

May und *Ludwig Grünwald* (1902[13]) jeweils mit der *Giemsa*-Färbung kombiniert werden. Diese Vorschrift ist seitdem als *Pappenheim*-Färbung bzw. *May-Grünwald-Giemsa*-Färbung (MGG) weltweit zu einem Standard geworden.

Zuletzt haben sich die Arbeitsgruppen von *Paul N. Marshall* 1981[14] und *Dietrich H. Wittekind* 1983[15] ausführlich mit den Grundlagen der „*Romanowsky-Giemsa*-Färbungen" beschäftigt. Das *International Council for Standardization in Haematology* (ICSH) hat 1984 das Protokoll von *Wittekind* als Standardmethode übernommen[1]. Diese Färbung mit den gereinigten Farbstoffen Azur B und Eosin Y, ohne Methylenblau, ergibt eine mit der *Pappenheim*-Färbung verwandte Anfärbung; sie hat sich aber nicht überall durchgesetzt, ebenso wenig wie die ähnlichen, von *Marshall* publizierten Färbungen mit reinem Azur B und Eosin Y (± Methylenblau)[16][14].

Die *Pappenheim*-Färbung hat eine sehr detaillierte Beschreibung der hämatopoetischen normalen und pathologischen Zellen ermöglicht und damit eine differenzierte, international standardisierte Nomenklatur. Die zytologische Untersuchung bildet die Grundlage der WHO-Klassifikation von akuten Leukämien und myelodysplastischen Syndromen. Insbesondere wird der Blastenanteil rein zytomorphologisch ermittelt. Eine Untersucher-unabhängige exakte Einordnung spezieller Zelltypen gelingt aber nicht immer, auch wegen unterschiedlicher Färbungen in verschiedenen Laboratorien (z. B. haben in einer deutschen Studie mehrere Experten den Blastenanteil im Knochenmark sehr unterschiedlich beurteilt; persönliche Mitteilung Prof. W. Gassmann).

In Lehrbüchern und Färbeanleitungen der Hersteller der Färbelösungen sind sehr unterschiedliche und ungenaue Protokolle enthalten. Ein detaillierter Standard für die *Pappenheim*-Färbung mit Beschreibung der Präanalytik, der visuellen und objektiven Färbeergebnisse und der Qualitätskontrolle ist bislang nicht publiziert.

Nur sehr wenige Artikel berichten über kolorimetrische Daten an gefärbten Präparaten, zuletzt haben *Marshall* und *Galbraith* 1984 bis 1985 über die Farbspektren bei *Romanowsky-Giemsa*-gefärbten Präparaten publiziert ([17], [18], [19], [20]). Arbeiten über die klinische Qualitätskontrolle solcher Färbungen sind bislang nicht erschienen, weder mit visuellen noch mit quantitativen Analysen. Lediglich *Horobin* beschreibt 2011 Hinweise auf eventuell notwendige Modifikationen der Färbung bei Auftreten bestimmter visuell erfasster Phänomene[21].

Die globale wissenschaftliche Kommunikation morphologischer Daten, ins Internet gestellte Bildatlanten und die Qualitätsüberwachung z. B. durch Ringversuche erfordern ein allgemein akzeptiertes, zuverlässiges und detailliertes Färbeprotokoll. Der *Arbeitskreis Laboratorium* der *Deutschen Gesellschaft für Hämatologie und Onkologie* veröffentlicht deshalb diesen „Standard für die *Pappenheim*-Färbung".

Unser Protokoll basiert auf der 1912 von *Pappenheim* für Blutausstriche publizierten Vorschrift (Auszug in Abbildung 2.17 auf Seite 41). Im Gegensatz zum Original wird hier (a.) vor der Färbung mit Methanol fixiert anstelle von unverdünnter *May-Grünwald*-Lösung (und anschließend mit verdünnter *May-Grünwald*-Lösung gefärbt), wird (b.) in allen Färbeschritten nicht reines, sondern gepuffertes *aqua destillata* mit einem pH von 6,8 verwendet und wird (c.) sehr viel intensiver gefärbt und anschließend intensiv entfärbt. Durch diese Änderungen erreicht man (a.) eine konstante Farbtönung unabhängig vom jeweils verwendeten Wasser (*aqua dest.* bzw. *aqua demin.*), (b.) eine gleichmäßige Färbung auch in dickeren Präparaten und (c.) eine bessere Darstellung der Chromatinstruktur. Unser Protokoll ergibt dennoch die gleichen Farbtöne wie die Vorschrift von *Pappenheim* (durch Anwendung von pH 6,8-Puffer und nicht ungepuffertem *aqua dest.* wie in *Pappenheims* Vorschrift (pH 7) entstehen wohl minimale Unterschiede).

Dieses Standardprotokoll enthält eine detaillierte Beschreibung aller Arbeitsschritte, des Färbeergebnisses, der Färbefehler bzw. Artefakte, der Qualitätskontrolle und einige

Referenzbilder. Es ist in spezialisierten Laboratorien und im Routinelabor für hämatologische Präparate wie Blut, Liquor und Knochenmark anwendbar und zudem für die Organzytologie.

Eigene Daten visueller und kolorimetrischer Untersuchungen zeigen, dass (a.) nach diesem Protokoll gefärbte Präparate in allen Laboratorien immer gleich gefärbt sind, gut mit denen aus verwandten Färbungen (*Giemsa*, *Wright*, *Wittekind*/ICSH) vergleichbar und über Jahrzehnte hinaus haltbar sind, (b.) die Neueinführung dieses Standardprotokolls auch in Routine-Laboratorien problemlos gelingt und dass (c.) Ausstrich- und Färbe-Vollautomaten mit einem entsprechenden Protokoll eine identische Färbung erreichen.

2.2.4.3. Visuelles Ergebnis der Pappenheim-Färbung

Die *Pappenheim*-Färbung wird zurecht „panoptisch“ (*alles zeigend*) genannt. Sie bildet alle mikroskopischen Phänomene, die in der Routinediagnostik verwendet werden, kräftig und unterschiedlich gefärbt auf sauberem Hintergrund ab, so dass auch feine Abweichungen gut erkannt werden können. Spezialfärbungen sind lediglich für spezielle Fragestellungen erforderlich (z. B. Eisenfärbung, Peroxidase-Nachweis).

Zytoplasmata, Kerne, Erythrozyten und verschiedene Granula werden in Farbton, Sättigung und Helligkeit sehr unterschiedlich angefärbt. Manchmal ist der Farbton zweier Details gleich, Helligkeit und Sättigung sind aber sehr unterschiedlich. Beispielsweise haben polychromatische Erythrozyten zwar etwa den Farbton von basophilen Zytoplasmata, sind aber sehr viel heller und weniger intensiv gefärbt; oder haben Erythrozyten und eosinophile Granula nahezu denselben Farbton, die eosinophilen Granula sind aber viel stärker gesättigt angefärbt.

Dieser stark differenzierende Effekt wird aber nur bei genauer Einhaltung des Protokolls erreicht; Modifikationen führen eventuell nicht nur zu einer generellen Verschiebung des Farbtons, sondern können bewirken, dass normalerweise stark unterschiedlich gefärbte Strukturen nicht mehr voneinander unterschieden werden können, oder dass Details nicht mehr dargestellt werden. Überdies weichen abnorm gefärbte Präparate vom seit 100 Jahren bekannten und akzeptierten „Farbideal“ ab.

Die charakteristische Anfärbung durch diese Färbung ist in vielen Lehrbüchern ausführlich beschrieben, Namen für Farben sind aber nicht eindeutig. Deshalb sind fotografische Beispiele einer korrekten *Pappenheim*-Färbung in Abschnitt 2.2.4.12 auf Seite 21 dargestellt.

Zur weiteren Objektivierung sind die Farbtöne der wichtigsten hämatologischen Details in der Abbildung 2.4 auf Seite 11 in einen Farbkreis im HSB-Farbmodell eingetragen, bei dem der „Regenbogen“ der sichtbaren Farbtöne kreisförmig angeordnet ist (H = *Hue* = Farbton), die Farb-Intensität (S = *Saturation* = Sättigung) nimmt zum Zentrum hin zu, die Helligkeit (B = *Brightness* = Helligkeit) nimmt zum Zentrum hin ab. Diese Darstellung zeigt, wie gut die färberische Differenzierung der interessierenden Details ist, obwohl vor allem in der Hämatologie fast ausschließlich rot-blau-Töne vorkommen. In der Organzytologie kommen aber auch andere Farben vor wie grünlich gefärbte verhorntes Zytoplasma oder schwarz dargestelltes Melanin.

Grundlage dieser Abbildung ist eine umfangreiche quantitative kolorimetrische Bild-Auswertung zahlreicher Fälle aus der Routine, aus Lehrsammlungen und aus Ringversuchen (siehe Tabelle 2.1 auf Seite 13). Präparate, die mit diesem Protokoll von verschiedenen Laboratorien innerhalb der vergangenen 20 Jahre angefertigt wurden, ergaben für Erythrozyten und Kerne identische Daten.

Normal gefärbte Erythrozyten bzw. Kerne belegen einen engen Farbumfang, unabhängig von der Intensität der Färbung. Zum Vergleich sind die Erythrozyten-Farbtöne eines Falls eingetragen, bei dem die Farbtöne durch Verwendung von ungepuffertem *aqua demin.* stark verschoben wurden.

Farbton, Sättigung und Helligkeit der neutrophilen Zytoplasmata von segmentkernigen Granulozyten (peripheres Blut) entsprechen weitgehend denen normaler oder polychromatischer Erythrozyten, sie unterscheiden sich nur gering vom Hintergrund; lediglich die neutrophilen Granula sind deutlich dunkler und stärker rot-blau angefärbt (im Bild sind die neutrophilen Zytoplasmata und die neutrophilen Granula gemeinsam eingetragen).

Im Knochenmark ist das Zytoplasma reifer myeloischer Zellen (Metamyelozyten bis Stabkernige) deutlich stärker blau gefärbt, intensiver und dunkler als das der Segmentkernigen im peripheren Blut.

Basophiles ungranuliertes Zytoplasma (z. B. von Lymphozyten oder Blasten) ist zwar ähnlich gefärbt wie polychromatische Erythrozyten, etwas weniger rot getönt, seine Farbe ist aber viel stärker gesättigt und ist viel dunkler.

Die Granula der myeloischen Zellen sind sehr dunkel und intensiv gefärbt, je nach Typ sehr dem Kern ähnlich (neutrophile Granula), deutlich rötlicher (basophile Granula) oder weit davon entfernt im roten Bereich in der Nähe der Gelbtöne (eosinophile Granula).

Diese stark unterschiedliche Färbung („Polychromie“) der verschiedenen zellulären Details erklärt den hohen diagnostischen Stellenwert dieser mittlerweile 100 Jahre alten „differenzierenden panoptischen“ Färbung.

Die Färbung ist sehr zuverlässig (Präzision, Konstanz), belegt durch die Vergleichbarkeit der kolorimetrischen Ergebnisse über lange Zeiträume und über verschiedene Laboratorien hinweg. Die Präzision der Färbung ist quantitativ durch Bildanalyse überprüfbar.

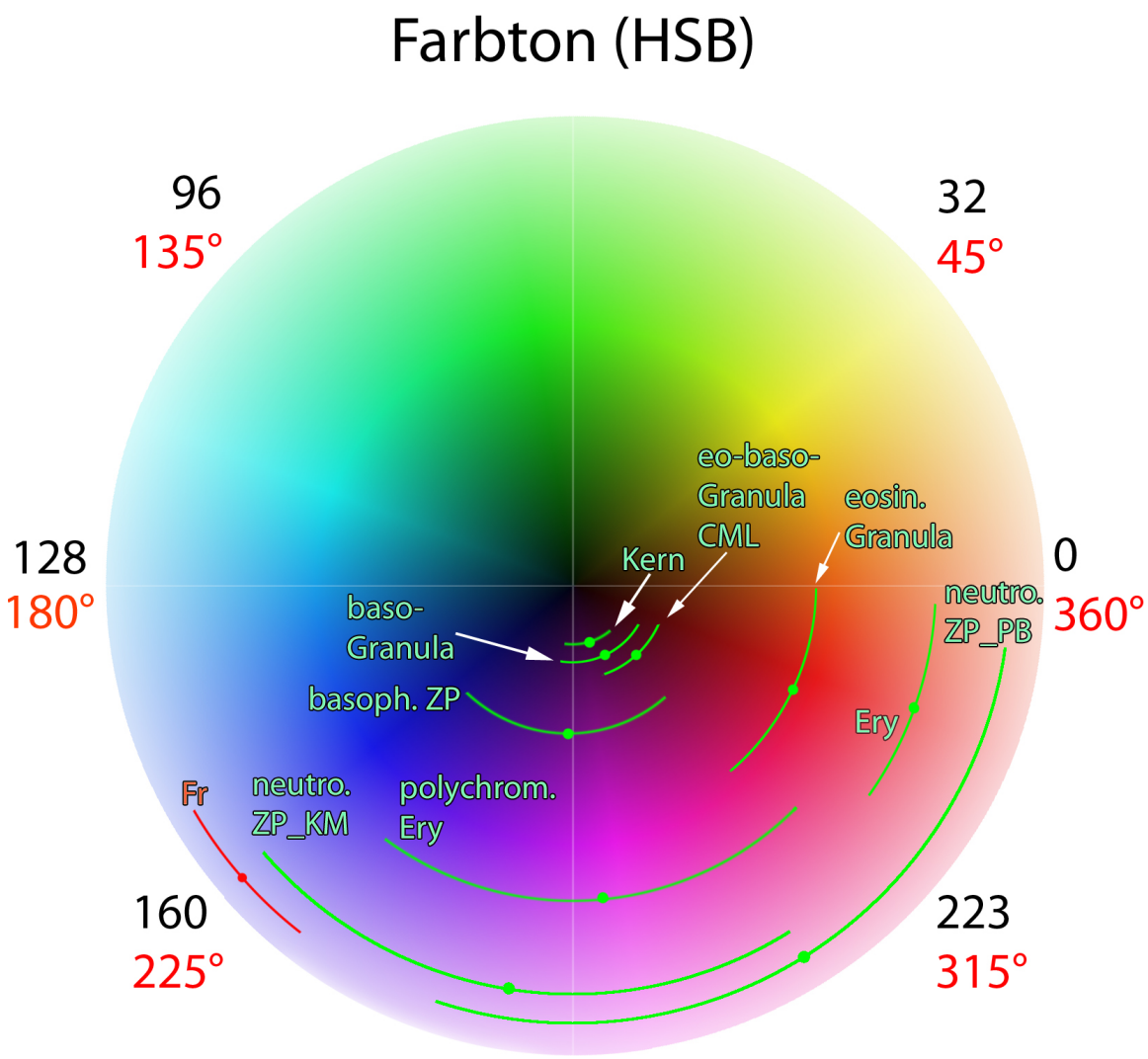

Abbildung 2.4.: visuelle Darstellung der Farbtöne im HSB-Farbkreis: korrekte Farben von Erythrozyten, Kernen und Granula (grün markiert), Erythrozyten-Farben einer fehlerhaften Färbung („Fr“, rot markiert) und von neutrophilen Zytoplasmata im peripheren Blut (PB) und im Knochenmark (KM) (gelb markiert). Die Kreissegmente sind grafisch nicht exakt der Helligkeit bzw. Farbsättigung entsprechend abgebildet. Farbwinkel-Beschriftung entsprechend den beiden üblichen Konventionen im Bereich 0 – bis 360° (rot) bzw. 0 – 255 (schwarz) (numerisch); Bereiche angegeben als $\pm 2\sigma$, Mittelwert mit Punkt markiert; Darstellung der Farbwerte dem mikroskopischen Eindruck entsprechend nach Weißabgleich anhand der *Leeraufnahme*, anders als in der Tabelle 2.1 auf Seite 13!

2.2.4.4. Kolorimetrische Messungen und Statistik

Um Messwerte für den „Standard“=Farbton zu erhalten, der mit der *Pappenheim*-Färbung erzielt wird, wurden Fälle untersucht, die mit einem streng kontrollierten Protokoll gefärbt worden waren. Alle hierbei verwandten Protokolle benutzten dieselben Farbstoffe, primäre Fixation mit Methanol, gepuffertes Wasser mit einem pH von 6,8, die Färbung mit verdünnter *May-Grünwald*-Lösung, verdünnter *Giemsa*-Lösung und Entfärbung mit gepuffertem Wasser. Zahlreiche Ausstriche aus den hämatologischen Laboratorien der Universität Ulm, des Helios Klinikum Wuppertal, aus eigenen Lehrsammlungen und aus einigen kooperierenden Laboratorien wurden fotografiert und ausgewertet. Ein visueller Vergleich dieser Fotografien mit der Farb-Beschreibung von *A. Pappenheim* und mit Bildatlanten ergab eine weitgehende Übereinstimmung.

Zusätzlich wurden 90 Fälle zwischen 2001 bis 2012 versandter Ringversuche des Differenzialblutbilds entsprechend untersucht. Darunter waren einige visuell als abnorm erkennbare Fälle mit entsprechend abweichenden Messwerten, ab dem Jahr 2008 fast nur dem zuvor definierten Farbstandard entsprechende Fälle. Soweit zu eruieren war, lag den abweichenden Färbungen ein unkorrekter Puffer, die Verwendung ungepufferten Wassers oder eine um mehr als 2 Wochen verspätete Fixierung bzw. Färbung zugrunde.

Für die Messungen wurden hochaufgelöste digitale Fotografien (11 oder 21 Megapixel) kolorimetrisch ausgemessen und die Daten statistisch analysiert. Das Verfahren der Fotografie, die Bildanalyse und die detaillierte Darstellung der Daten werden separat publiziert (in Vorbereitung).

An den Erythrozyten, Kernen, Zytoplasmata und Granula ermittelten wir die in Tabelle 2.1 auf der nächsten Seite dargestellten Farbton-Werte.

Die als „normal“ bezeichneten Farbtöne von Erythrozyten und Kernen können als Referenzwerte für die Qualitätskontrolle der Färbemethode benutzt werden.

Die orthochromatischen Erythrozyten eignen sich besonders gut für die Qualitätsprüfung der Färbung, da sie (a.) ein ausgesprochen schmales Farbspektrum aufweisen (d. h. homogen sind) und sich (b.) sehr stark bei Färbefehlern verändern; die Farbtöne normal gefärbter Kerne und andere Zell-Details sind grundsätzlich viel variabler und ändern sich bei Färbefehlern deutlich weniger.

Die statistische Auswertung erfolgte nach den Formeln 2.1 für die Standardabweichung und 2.2 für den Mittelwert. Dabei sind x die *Hue*-Werte $0 \ldots 255$, y die Anzahl der zu x gehörigen Bildpunkte, $\bar{x}$ der Mittelwert und σ die Standardabweichung. Die Bereiche der Farbwerte sind in der Tabelle als $\bar{x} \pm 2\sigma$ eingetragen (jeweils im *Hue*-Bereich $0 \ldots 255$ und $0 \ldots 360°$).

$$\sigma := \sqrt{\frac{\sum_{i=1}^{n} y_i \cdot (x_i - \bar{x})^2}{\sum_{i=1}^{n} y_i}} \tag{2.1}$$

$$\bar{x} := \frac{\sum_{i=1}^{n} x_i \cdot y_i}{\sum_{i=1}^{n} y_i} \tag{2.2}$$

Tabelle 2.1.: kolorimetrisch ermittelte Farbtöne einiger zytologischer Details bei korrekter (**normal**) bzw. fehlerhafter Färbung; Bereiche angegeben als Mittelwert $\pm 2\sigma$, entsprechend den beiden üblichen Konventionen als Werte zwischen 0 – 360° und zwischen 0 – 255 (numerisch); kolorimetrische Ausmessung der Farbwerte nach Weißabgleich im *Hintergrund* zwischen den Zellen durchgeführt, um den Farbbeitrag des Blutplasmas zu neutralisieren (Darstellung abweichend von der Abbildung Tabelle 2.4 auf Seite 11! Beitrag des Hintergrundes bei korrekter Färbung etwa +21°/+15); die Werte können als Referenz für die Überprüfung der Färbequalität benutzt werden

	Farbwinkel 0 – 360°		**Farbwert 0 – 255**	
	von	bis	von	bis
Erythrozyten				
normal	**325**	**357**	**230**	**253**
polychromatisch	234	315	165	223
Heparin	320	350	226	247
Formaldehyd	250	330	177	234
alte Farblösungen	330	355	234	251
Paraproteinämie	320	350	226	247
falscher Puffer	210	232	149	165
Kerne				
normal	**261**	**310**	**185**	**220**
Heparin	245	255	173	181
Formaldehyd	240	260	170	184
alte Farblösungen	285	315	202	223
Paraproteinämie	270	305	191	216
falscher Puffer	262	290	186	206
Zytoplasmata				
basophiles ZP	225	313	159	221
neutrophiles ZP Blut	253	352	179	249
neutrophiles ZP KM	221	302	157	214
Granula				
eosinophile Granula	311	359	220	254
eo-baso-Granula bei CML	290	335	205	237
basophile Granula	185	233	261	329

Mittelwert normaler Erythrozyten: 341°/242, Modalwert 339°/240, Standardabweichung 8°/6. Mittelwert normaler Kerne: 286°/202, Modalwert 282°/200, Standardabweichung 13°/9; die Farbwerte der Kerne reifer Erythroblasten sind deutlich niedriger.

2.2.4.5. Chemische Grundlagen der Pappenheimfärbung

Kommerziell erhältliche Farblösungen enthalten im wesentlichen die blauen Farbstoffe Methylenblau und Azur B, und den roten Farbstoff Eosin Y. Die handelsüblichen ungereinigten Fertiglösungen von May-Grünwald („*May-Grünwalds* Eosin-Methylenblau“) und Giemsa („*Giemsas* Azur-Eosin-Methylenblau“) enthalten diverse „Abbauformen“ des Methylenblau, die teilweise färberisch wirksam werden (z. B. Basophilie der Zytoplasmata).

Die chemischen und physikalischen Grundlagen der „*Romanowsky-Giemsa*-Färbungen“ sind seit etwa 1990 weitgehend geklärt. Grundlegende Analysen und Beschreibungen findet

man v.a. in den Arbeiten von *Wittekind* (z. B. [15]) und *Marshall* (z. B. [22]) und ihren Mitarbeitern; zuletzt hat *RW Horobin* 2011 eine umfassende Beschreibung der komplexen Vorgänge der Färbung und der Einflüsse von Materialdichte, Fixation des Materials etc. veröffentlicht[21].

Die Färbung beruht auf drei grundlegenden Effekten:

- *Säure-Base-Charakter der Farbstoffe und der anzufärbenden Strukturen*: Basische Farbstoffe wie Methylenblau oder Azur B färben saure Strukturen (z. B. DNA des Kerns), saure Farbstoffe wie Eosin Y färben basische Proteine mit freien Aminogruppen („basophile“ Strukturen binden basische Farbstoffe, „azidophile“ bzw. „eosinophile“ Strukturen binden saure Farbstoffe). Diesen Mechanismus hat zuerst *Paul Ehrlich*[4] erkannt, später hat *Alfred Pischinger*[23] die chemisch-elektrostatische Färbetheorie ausgearbeitet und ergänzt. Dies erklärt auch den Einfluss des pH-Wertes auf die Färbung.
- *Metachromatischer Effekt*: Bestimmte Farbstoffe der Thiazinreihe (wie Azur B oder Toluidinblau) bilden bei hohen Konzentrationen Dimere, die Licht anders absorbieren als die Einzelmoleküle und besitzen damit eine andere Farbe („metachromatische“ Granula der Mastzellen und der basophilen Granulozyten). Die sauren Mucopolysaccharide dieser Granula binden den Farbstoff derart „dicht“, dass ein metachromatischer Effekt auftritt.
- *Romanowsky-Effekt*: Er verursacht die rötlich-violetten Farbtöne in den Zellkernen und in bestimmten Granula. Dieser Effekt ist eine Kombination der oben genannten Vorgänge. Er wurde um 1980 insbesondere von *Wittekind* und *Marshall* aufgeklärt. An bestimmten Molekülstrukturen kommt es zur Anlagerung von Azur B, dann zur Dimer-Bildung und schließlich zur Komplexbildung mit Eosin Y („Charge-transfer-Komplex“) und damit zu einer selektiven Anfärbung. Dabei entsteht eine neue Farbe (Wellenlänge 552 *nm*), nicht lediglich eine Mischung der Farben von Azur B und Eosin Y. Der *Romanowsky*-Effekt tritt nur bei ausreichender Konzentration von Azur B auf, nicht mit der reinen „Muttersubstanz“ Methylenblau, nur gering mit sog. polychromem Methylenblau.

Der Farbton und die Intensität der Färbung sind von vielen Variablen abhängig:

- Pufferung der Farblösungen
- pH der Farblösungen
- Konzentration der Farblösungen
- Lösungsmittel (Alkohole wie Methanol bzw. Wasser)
- Dauer der Färbung
- Dauer der Entfärbung („Differenzierung“)
- Temperatur der Lösungen (höhere Temperatur beschleunigt die Färbung)
- Zellreichtum bzw. der Schichtdicke der Präparate
- vorangehende Fixation der Präparate (z. B. vermindert Formalin die Anfärbbarkeit v.a. durch Eosin Y)
- Penetrierbarkeit der Strukuren, Molekülgröße der Farbstoffe (z. B. werden die Nukleolen nicht rötlich gefärbt, weil Eosin Y wegen seiner Größe und wegen der Dichtheit des Nukleolus sehr viel später eindringt als Azur B)
- „ausreichendes“ Volumen der Farblösung pro Objektträger
- Einbettmittel (ohne Bedeutung bei Ausstrichpräparaten) bzw. Überlagerung z. B. durch Schleim oder Fett

Steigende Konzentration der Farbstoffe und zunehmende Färbedauer steigern die Intensität der Färbung (progressive Färbung). Wegen der geringeren Molekülgröße färbt zuerst Azur B, dann Eosin Y, anschließend tritt der *Romanowsky*-Effekt ein. Alkohole durchdringen Gewebe schneller als Wasser und beschleunigen dadurch die Färbung. Die Präparate werden zunächst

überfärbt (stärker als bei *Pappenheims* Originalfärbung), wodurch auch dichte Anteile des Präparats ausreichend angefärbt werden. Die überfärbten Anteile werden in der Pufferlösung wieder langsam entfärbt („Differenzierung“), es resultiert eine in dünnen und dichten Anteilen ähnlich intensive Anfärbung.

Die alkoholische *May-Grünwald*-Lösung färbt besonders die metachromatischen Granula an, die Kernstruktur wird scharf abgebildet. Der *Romanowsky*-Effekt tritt in der wässrigen *Giemsa*-Färbung durch Azur B und Eosin Y auf, die Kerne erhalten eine vom Zytoplasma deutlich unterscheidbare rötlich-violette Farbe.

Das Ergebnis der *Pappenheim*-Färbung ist ähnlich wie das der von Hämatopathologen verwandten *Giemsa*-Färbung. In der *Giemsa*-Histologie sind aber die Chromatinstrukturen gröber und kontrastreicher, die Zytoplasmata und die Granula sind weniger deutlich abgebildet; in der HE-Histologie sind die Nukleolen prominenter dargestellt.

Für eine zuverlässige *Pappenheim*-Färbung ist die Verwendung von *gepuffertem* Wasser von entscheidender Bedeutung, insbesondere dann, wenn aus Kostengründen *aqua* demineralisata anstelle von *aqua destillata* verwendet wird. Eigene kolorimetrische Ergebnisse zeigen, dass bei Verwendung von *ungepuffertem* Wasser nicht nur (a.) eine Farbverschiebung in den bläulichen Bereich stattfindet, sondern dass zudem (b.) sowohl rote als auch blaue Farbtöne stark vermindert gesättigt dargestellt werden, was ein „graues“ Aussehen bewirkt, und dass (c.) die Anfärbung weniger „spezifisch“ wird; so wird z. B. das Farbton-Spektrum von Erythrozyten breiter, ohne die typische Form der Verteilung mit einer sehr hohen Spitze am Mittelwert. Die Wasser-Pufferung ist zumindest für die Färbung selbst bedeutsam, wahrscheinlich aber auch für die Entfärbung (vorläufige eigene Daten).

Mit steigendem pH nehmen die Blau-Töne zu, mit fallendem pH nehmen die Rot-Töne zu; unsere Vorschrift mit dem pH von 6,8 verursacht einen roten bis rotgelben Farbton der Erythrozyten. Die Auswahl eines bestimmten pH (in der Nähe des Neutralpunktes) ist wahrscheinlich weniger bedeutsam für die Qualität der Färbung als die Tatsache der Pufferung selbst. Es ist aber wahrscheinlich, dass bestimmte Strukturen bei starker Abweichung vom neutralen pH nicht nur in geändertem Farbton dargestellt werden, sondern sich bei ungünstigem pH auch weniger intensiv anfärben (z. B. basophile Granula der Granulozyten).

2.2.4.6. Probenvorbereitung

Die *Pappenheim*-Färbung ist für Ausstriche beliebiger Flüssigkeiten und Gewebe geeignet, für dünne Präparate (wie Blutausstriche oder Zytozentrifugenpräparate), für dünne Präparate mit Anteilen von Gewebe (z. B. Knochenmarkausstriche) und für dichte Gewebe-Präparate (z. B. Organzytologie, Lymphknotenzytologie).

Blut, Knochenmarkaspirat, etc. soll bei Zimmertemperatur transportiert und umgehend aufgearbeitet werden. Die Präparate können nach Trocknung bei Raumtemperatur sofort gefärbt werden.

Bereits nach wenigen Stunden zwischen Materialentnahme und Aufarbeitung sind leichte Veränderungen an feinen Struktur-Details sichtbar, nach 48 Stunden stark störende Veränderungen. Liquor zerebrospinalis muss umgehend körperwarm durch Boten überbracht werden. Einige Zelltypen sind extrem empfindlich, so dass bereits nach wenigen Stunden nahezu alle Zellen untergegangen sind (z. B. Burkitt-Lymphom im Blut oder in einem Pleuraerguss; eigene Beobachtungen). Der Farbton ändert sich deutlich später, z. B. zeigt peripheres Blut noch nach einer Woche Lagerung des Nativmaterials (zwischen Entnahme und Anfertigung der Ausstriche) keine kolorimetrisch erfassbaren Veränderungen (Lagerung bei Zimmertemperatur; eigene Daten).

Fertige Ausstriche verändern ihr Färbeverhalten bis etwa 48 Stunden zwischen Ausstrich und Fixation bzw. Färbung nicht, nach 2 Wochen werden unfixierte Präparate blaugrau-

stichig, verlieren Rot-Töne und verlieren erheblich an Farbsättigung. Die Farbmessung zeigt eine starke Verschiebung weg von den Rot-Tönen zum Blauen hin, die Verteilung der Farbtöne der Erythrozyten wird deutlich verbreitert. Wenn erst später gefärbt werden kann (z. B. bei der Anfertigung von sehr vieler Objektträger für Ringversuche), sollen die Präparate direkt nach der Trocknung mit Methanol fixiert werden; die anschließende Färbung soll aber nicht länger als zwei Wochen aufgeschoben werden.

Länger als 2 Wochen unfixiert gelagerte oder über längere Zeiträume gelagerte fixierte Präparate können durch Inkubation in Puffer über 30 Minuten bei 37°C (vereinzelte Angaben in alter Literatur) oder durch saure Fixation (100 ml Methanol mit 1 – 2 ml 1 %-iger Essigsäure) verbessert werden (eigene Beobachtung). Systematische Untersuchungen dieser Verfahren sind noch im Gang.

Die Objektträger sollen nicht nur mit Bleistift auf dem Glas-Mattrand beschriftet werden, da die Beschriftung mit öligen Fingern leicht abgewischt werden kann. Sie können mit Bleistift auf einem Farbfeld oder mit einem Tusche-Filzschreiber auf Glas oder Farbfeld beschriftet werden, der selbst die Färbung und das Eindecken der Präparate übersteht (z. B. *Edding 8404 „aerospace marker“*).

Die Objektträger müssen staubfrei, trocken und ohne Kontakt zu Chemikalien aufbewahrt werden (z. B. nicht in der Nähe von Formalin oder Säuredämpfen) und sollen erst direkt vor Verwendung aus der Packung entnommen werden.

Der Farbstandard wird erreicht, wenn entweder keine Antikoagulation des Ausgangsmaterials stattfindet (z. B. Feinnadel-Aspirat, Fingerbeeren-Blutausstrich) oder bei Antikoagulation durch isotones Natrium-EDTA 1,107%. Heparin verfälscht die Färbung schwerwiegend, Natrium-Zitrat zumindest bei höheren Konzentrationen (über 30% des Probenvolumens).

2.2.4.7. Färbelösungen

Hier sind nur die Produkte von *Merck* angegeben, das Protokoll ist nur damit ausgiebig überprüft worden. Wenn Produkte anderer Hersteller verwendet werden sollen, ist eine Überprüfung der Färbung erforderlich, wie in Abschnitt 2.2.4.14 auf Seite 29 beschrieben.

1. ***May-Grünwald*** *(Merck №101424)*. Bei geringem Verbrauch Originalflasche in kleine Flaschen portionieren
   → Gebrauchslösung: 1 Teil *May-Grünwald* + 1 Teil Puffer; Filtration nicht erforderlich
2. ***Giemsa*** *(Merck №109204)*. Bei geringem Verbrauch Originalflasche in kleine Flaschen portionieren
   → Gebrauchslösung: 1 Teil *Giemsa* + 6 Teile Puffer, *nach* der Verdünnung filtrieren (Faltenfilter mit einer Porengröße von 4-7μm, z. B. *Whatman grade 597½*. Filter zuerst mit Puffer anfeuchten. Die Filtration ändert die Färbeintensität nicht, verhindert aber Farbniederschläge)
3. ***Methanol*** *(Merck №106009)*, p.a. Methanol ist hygroskopisch: Vorratsflasche und Küvette sofort wieder verschließen; Bei geringem Verbrauch Originalflasche in kleine Flaschen portionieren
4. **Puffer**
   Der pH des Puffers soll im Bereich von 6,75 – 6,85 liegen. Dies kann mit verschiedenen Vorschriften erreicht werden:
   1. Verwendung von „Puffertabletten“
      i. *aqua destillata* und Puffertabletten:
         A. 10 Puffertabletten *(Merck №111374, pH 6,8)* in 10 *l aqua destillata* auflösen, gründlich mischen; nach ca. 1 Stunde hat sich ein stabiler pH eingestellt
         B. pH messen, er muss wahrscheinlich nicht korrigiert werden

ii. *aqua demineralisata* und Puffertabletten:
bei Verwendung von *aqua demin.* aus einer Entsalzungsanlage muss der Puffer in vielen Laboratorien (je nach Qualität des entsalzten Wassers) stärker und unterschiedlich korrigiert werden
   A. bei stabiler *aqua demin.*-Qualität kann, falls erforderlich, eine feste Korrektur des Puffers vorgenommen werden (Korrekturmaßnahmen siehe unten); die Pufferqualität soll in regelmäßigen Intervallen kontrolliert werden
   B. bei instabiler *aqua demin.*-Qualität empfiehlt sich die Verwendung von *aqua dest.* oder die Anfertigung des Puffers nach der unten aufgeführten Vorschrift

iii. die Pufferlösung ist ca. 4 Wochen haltbar

2. Puffer selbst ansetzen
   i. *aqua destillata* (*aqua demineralisata*): **10 *l***
   ii. NaOH *(Merck №109140, pH 13)* 0,2 *mol*: **125 *ml***
   iii. KH_2PO_4 - Stammlösung 0,2 *mol* herstellen:
      A. 27,22 g KH_2PO_4 *(Merck №104873, pH 4,4)*
      B. in 1.000 *ml aqua destillata* auflösen
      C. in brauner Flasche gekühlt 1 Monat haltbar
   iv. KH_2PO_4 0,2 *mol*: **290 *ml***
   v. *aqua dest.*, NaOH und KH_2PO_4 in 10 *l*-Flasche gründlich mischen; nach ca. 1 Stunde hat sich ein stabiler pH eingestellt
   vi. pH messen und ggf. auf 6,75 – 6,85 korrigieren: pH anheben mit NaOH oder absenken mit KH_2PO_4; dabei jeweils gründlich in der Flasche mischen und nach jeder Zugabe wieder mehrere Minuten warten vor erneuter pH-Kontrolle
   vii. Endkontrolle des Puffers nach 1 Stunde
   viii. die Pufferlösung ist ca. 4 Wochen haltbar

2.2.4.8. Ablauf der Färbung

Eigene Experimente[7] haben ergeben, dass eine optimal kräftige Anfärbung und gleichzeitige optimale Chromatindarstellung erreicht werden, wenn die Präparate zuerst in Methanol fixiert werden, dann in verdünnter *May-Grünwald*-Lösung, anschließend in verdünnter *Giemsa*-Lösung gefärbt werden und dann in mehreren Schritten in Pufferlösung entfärbt werden. Die vielfach empfohlene Kombination von Fixation und *May-Grünwald*-Färbung durch konzentrierte *May-Grünwald*-Lösung, mit nachfolgender *Giemsa*-Färbung und Entfärbung führt zu einer vermindert detaillierten Chromatin-Darstellung, die Präparate sind bei dieser Kombination eher zu stark angefärbt. Es ist offenkundig, dass der von *Pappenheim* angegebene Schritt einer Färbung mit verdünnter *May-Grünwald*-Lösung nicht ausgelassen werden darf. Die von *Pappenheim* vorgeschriebene Fixation durch konzentrierte *May-Grünwald*-Lösung kann aber durch die Methanol-Fixation ohne Verlust ersetzt werden. Die Färbung könnte durch Steigern der Konzentration von *May-Grünwald* auf z. B. 2:1 ohne negative Auswirkungen intensiviert werden.

Diese Färbevorschrift gilt für die Färbung in 600 *ml*-Küvetten mit 40 Objektträgern, mit oder ohne Bewegung der Objektträger. Für die Färbung in Automaten mit Objektträger-Bewegung und die Färbung einzelner Objektträger auf der Färbebank muss die Vorschrift evtl. geändert werden. Das Volumen der Küvetten im Verhältnis zur Objektträger-Zahl soll nicht kleiner sein.

Die Färbevorschrift gilt für normale Raumtemperatur; bei höherer Temperatur laufen die Färbung und die Entfärbung erheblich schneller ab, nach bisher vorliegenden eigenen

[7] hämatologische Laboratorien: Universität Ulm und Helios Klinikum Wuppertal

kolorimetrischen Daten beeinflusst selbst eine Temperatur zwischen 37°C und 42°C weder die Farbtöne noch die weiteren Charakteristika der Färbung.

Vorläufige eigene visuelle und kolorimetrische Untersuchungen zeigen, dass mit dem Standard identische Ergebnisse in einem Automaten erreicht werden, der Blutausstriche herstellt und mit einem erheblich verkürzten Färbeprotokoll färbt, unter Verwendung der hier genannten Färbelösungen und eines Phosphatpuffers mit pH 6,8.

Tabelle 2.2.: Ablauf der *Pappenheim*-Färbung

Dauer	**Medium**	**Kommentar**
	Luft	rasch intensiv trocknen
10 Minuten	Methanol	***Fixierung, Permeabilisierung***
7 Minuten	*May-Grünwald*	***alkoholische Färbung***
Sekunden		abtropfen lassen, nicht spülen
20 Minuten	*Giemsa*	***wässrige Färbung***
10 Sekunden	Puffer	kurz eintauchen
4 Minuten	Puffer	***Differenzierung***
4 Minuten	Puffer	***Differenzierung***
	Luft	trocknen
	z. B. *Entellan neu*	eindecken[a]

[a] das Eindecken hat positive und negative Auswirkungen, vgl. Abschnitt 2.2.4.10 auf Seite 20

Nach dem Ausstreichen des Materials und nach der Färbung ist eine *Schock-Trocknung* mit Ventilator empfehlenswert, v.a. bei dickeren Präparaten wie Knochenmarkausstrichen und bei großen Ausstrichserien. Nicht mit Hitze trocknen! Unzureichende Trocknung vor der Färbung verursacht schwerwiegende Artefakte vgl. Abschnitt Färbeartefakte 2.2.4.13 auf Seite 28!

Die Farblösungen, die Pufferlösungen und das Methanol müssen täglich erneuert werden; sie sind für maximal 5 Durchgänge mit Blutausstrichen oder für maximal 3 Durchgänge mit dichtem Gewebe verwendbar (entspricht 200 bzw. 120 Objektträgern bei 600 *ml*-Küvetten). Verbrauchte Färbelösungen bzw. Pufferlösungen führen zu verminderter Farbintensität und zu einer Verminderung der Rottöne. Zu dieser veränderten Anfärbung führt wahrscheinlich eine Kombination aus (a.) Verlust der Farbstoffe durch Ausfällung in der verdünnten Farblösung, (b.) Verminderung der Konzentration des Methanols, (c.) Verbrauch der Farbstoffe und (d.) Verbrauch der Pufferkapazität.

Auch unbenutzte oder wenig benutzte Farblösungen müssen spätestens am Ende eines Arbeitstages ausgewechselt werden, da die Farbstoffe in den verdünnten Farblösungen zunehmend ausfallen und sich damit ihre Zusammensetzung verändert; insbesondere verschiebt sich das Verhältnis zwischen Azur B und Eosin Y zu Ungunsten von Eosin Y.

Die Küvetten müssen stets abgedeckt werden, da (a.) Methanol stark hygroskopisch ist und verwässertes Methanol zu schlechter Chromatindarstellung und zu vermindertem Eindringen der Farbstoffe in die Zellen und damit zu verminderter Anfärbung führt und da (b.) sich auf der *Giemsa*-Lösung durch Reaktion mit der Luft ein zunehmend dichter Farbfilm bilden kann, der zu Farbschlieren auf den Objektträgern führt.

Bei einem hohen Anteil von Präparaten, die Fett oder Schleim enthalten, wie z. B. Knochenmarkaspirat oder Bronchialzytologie, muss das Methanol nach 3 Durchgängen erneuert werden; es ist empfehlenswert, den ersten Puffer („kurz eintauchen“) nach 3 Durchgängen zu entfernen, den zweiten und dritten Puffer um eine Position nach vorne zu schieben und einen neuen Puffer am Ende der Färbung einzusetzen.

2.2.4.9. Veränderung der Färbungscharakteristika

Die Färbungscharakteristika dieses Protokolls sind für alle Routinefälle der hämatologischen Zytologie und der Organzytologie optimal geeignet, werden konstant erreicht und brauchen normalerweise nicht verändert zu werden. Sollte eine Anpassung erforderlich sein, kann wie folgt vorgegangen werden:

Farbton Durch Festlegung des pH des Puffers auf 6,8 werden etwa die Farbtöne erreicht, die *Pappenheim* in seiner Vorschrift beschrieben hat (vergleiche Zitat in Abschnitt 2.2.4.15 auf Seite 41: „die Erythrozyten rein rosarot“) und die seither in den Bildatlanten vorherrscht. Die kolorimetrisch gemessenen Werte der Farbtöne liegen entsprechend (vergleiche Tabelle 2.1 auf Seite 13). Der pH soll nicht geändert werden. Durch Verschiebung des pH zum Alkalischen hin werden z. B. die Erythrozyten blauer, durch Verschiebung zum Sauren hin werden sie rot-gelb-grünlich.

Farbsättigung und Helligkeit Beide werden hauptsächlich durch die Intensität der Färbung und der Entfärbung beeinflusst. Das Protokoll führt unter den angegebenen Bedingungen (Konzentrationen, Zeiten, Verhältnis zwischen Volumen der Färbetröge und Zahl der Präparate) zu einer maximal kräftigen Färbung mit hoher Buntheit („Chromacity“), bei der die feinsten Strukturen beispielsweise in Blastenkernen oder Kernen von Monozyten dennoch nicht überdeckt werden, Details aber „ins Auge springen“. Sollte eine Veränderung von Farbsättigung und Helligkeit erforderlich sein, soll nur die Entfärbung (geringfügig!) variiert werden, nicht die Farbstoffkonzentrationen oder die Färbezeiten. Bei einer Verlängerung der Entfärbung um 50% oder 100% der optimalen Zeit werden alle Farben deutlich heller, die Buntheit deutlich geringer und entsprechend umgekehrt werden die Farben bei Verkürzung satter und dunkler. Die vorher gut sichtbare Granulation der neutrophilen Granulozyten ist bei doppelter Entfärbezeit kaum mehr sichtbar. Die Färbung soll auf maximal tolerable Färbeintensität eingestellt werden. Eigene kolorimetrische Daten ergaben keine signifikante Veränderung des Farbtons von Erythrozyten und Kernen durch eine intensivere Entfärbung (gilt nur für pH 6,8, bei wesentlich abweichendem pH entstehen komplexe Farbverschiebungen).

Fixation Feinstrukturierung und Durchfärbung auch dichter Areale werden wesentlich durch die intensive Methanolfixation erreicht, sie soll auch bei dünnen Präparaten nicht verkürzt werden, kann aber ohne negative Auswirkungen verlängert werden.

2.2.4.10. Nachbehandlung der Objektträger

- Unterseite der noch feuchten Objektträger abwischen
- an der Luft bei Raumtemperatur trocknen, evtl. mit Ventilator
- bei Farbschlieren auf dem Präparat (im Lauf einiger Stunden entsteht auf der *Giemsa*-Küvette ein Farbfilm, der die Qualität der Färbung aber nicht beeinflusst): nach etwa 1 Tag ist ein kurzes Abwischen des ganzen Präparats auch auf der Objektseite mit Methanol möglich
- Präparate eindecken, wenn mit Objektiven 20∗ oder 40∗ ohne Ölimmersion gearbeitet werden soll, oder wenn die Präparate für Kurse oder die Mikrofotografie benötigt werden.
  Das Eindecken bewirkt ein kontrastreicheres Bild z. B. des Chromatins. Einige Phänomene werden durch das Eindecken aber schlechter erkennbar bzw. unsichtbar, wie z. B. granuläre Niederschläge von Kryoglobulinen. An eingedeckten Objektträgern ist die Wirkung des „mikroskopischen Pseudokontrasts“ (durch Abklappen der Kondensor-Linse) stark abgeschwächt, mit dem man Strukturen überdeutlich darstellen kann. Mit diesem *Pseudokontrast* erkennt man einige Phänomene viel leichter, wie Granula,

Zellformen (z. B. Schistozyten, zipfelig ausgezogene Zytoplasmata z. B. von Haarzellen oder Fibroblasten).
Bereits eingedeckte Präparate können durch langes „Einweichen“ in Xylol ausgedeckt und neu eingedeckt oder nachgefärbt werden. Bei Verwendung von *Entellan neu®* *(Merck Nr. 107961)* unter Verwendung von Xylol als Lösungsmittel bleibt die Färbung unverändert, andere Eindeckmittel verschieben den Farbton evtl. schwerwiegend (kolorimetrisch belegt)

- gefärbte Präparate halten mit oder ohne Deckglas mehr als 30 Jahre ohne Veränderung der Farben, wenn sie lichtgeschützt aufbewahrt werden; ohne Eindecken kann es aber zu mikrobiellem Befall der Präparate kommen, wobei die Farben und die Zellen zerstört werden können.
- Fehlerhaft nach *Pappenheim* gefärbte Präparate können neu gefärbt werden: Zuerst in Methanol/Puffer-Gemisch [50 ml + 50 ml] (bei alten Präparaten mit 1 – 2 ml 1 %-iger Essigsäure) so lange entfärben, bis keine Farbe mehr sichtbar ist; das kann bei Bröckelhaltigen Präparaten Stunden bis Tage dauern. Anschließend neu fixieren und färben. Die neue Färbung entspricht bei älteren Präparaten nicht einer guten originalen Färbung

2.2.4.11. Reinigung des Färbegeschirrs

Küvetten, Trichter, Messzylinder und Objektträger-Halter sollen nur mit dem Methanol-Abfall und Leitungswasser gereinigt werden, nicht mit Spülmitteln oder mit Chemikalien (Salzsäure etc.). Reste dieser Substanzen in dem teils porösen Material können schwere Artefakte verursachen. Eine nach Reinigung verbliebene leichte Blaufärbung des Färbegeschirrs wirkt sich auf die Färbung nicht aus.

2.2.4.12. Beispiele mit korrekter und falscher Färbung

Die nachfolgenden Fotografien wurden mit einer digitalen Spiegelreflex-Kamera (*Canon EOS 1Ds* bzw. *1Ds MK3*) an einem *Zeiss*-Mikroskop (Axioskop 1) unter striktem Farbmanagement aufgenommen, aus den Rohdaten-Bildern entwickelt und nicht nachbearbeitet. Die Bilder mit „korrekter“ Färbung stammen von Präparaten, die mit dem „Standard“-Protokoll gefärbt wurden.

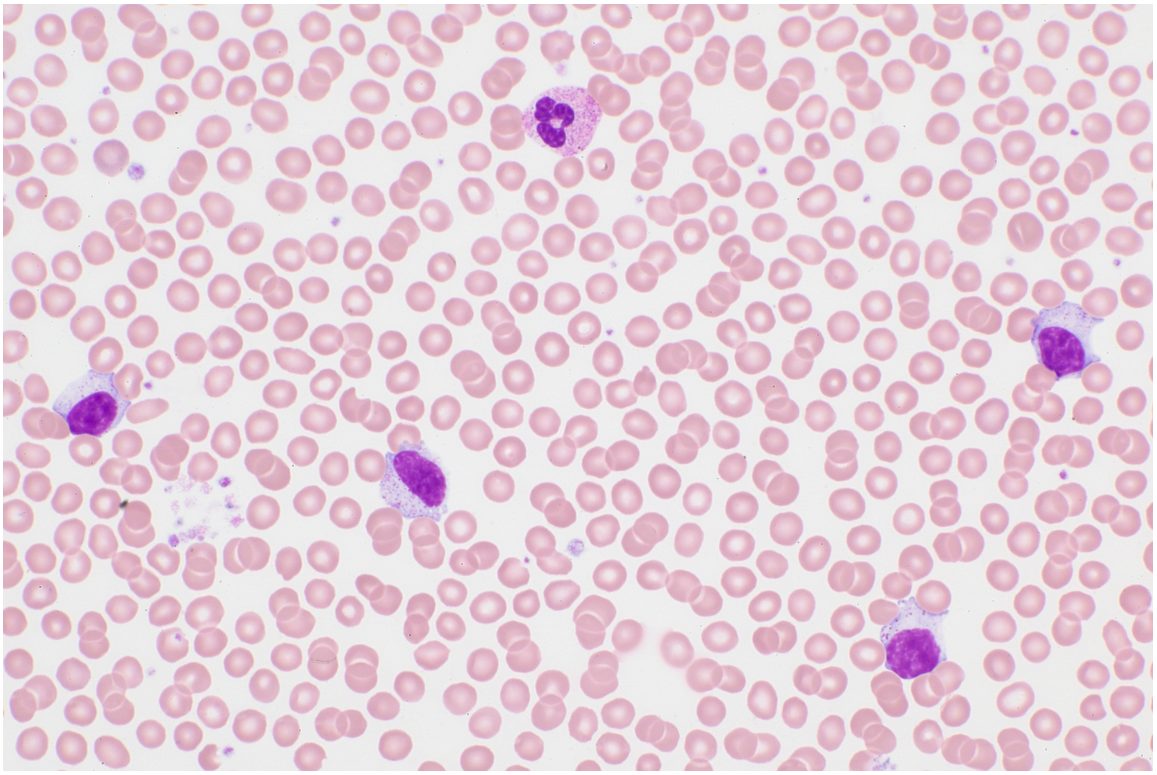

Abbildung 2.5.: Korrekte Färbung: Blutausstrich eines Patienten mit T-LGL-Leukämie; Details siehe Abbildung 2.6 auf der nächsten Seite

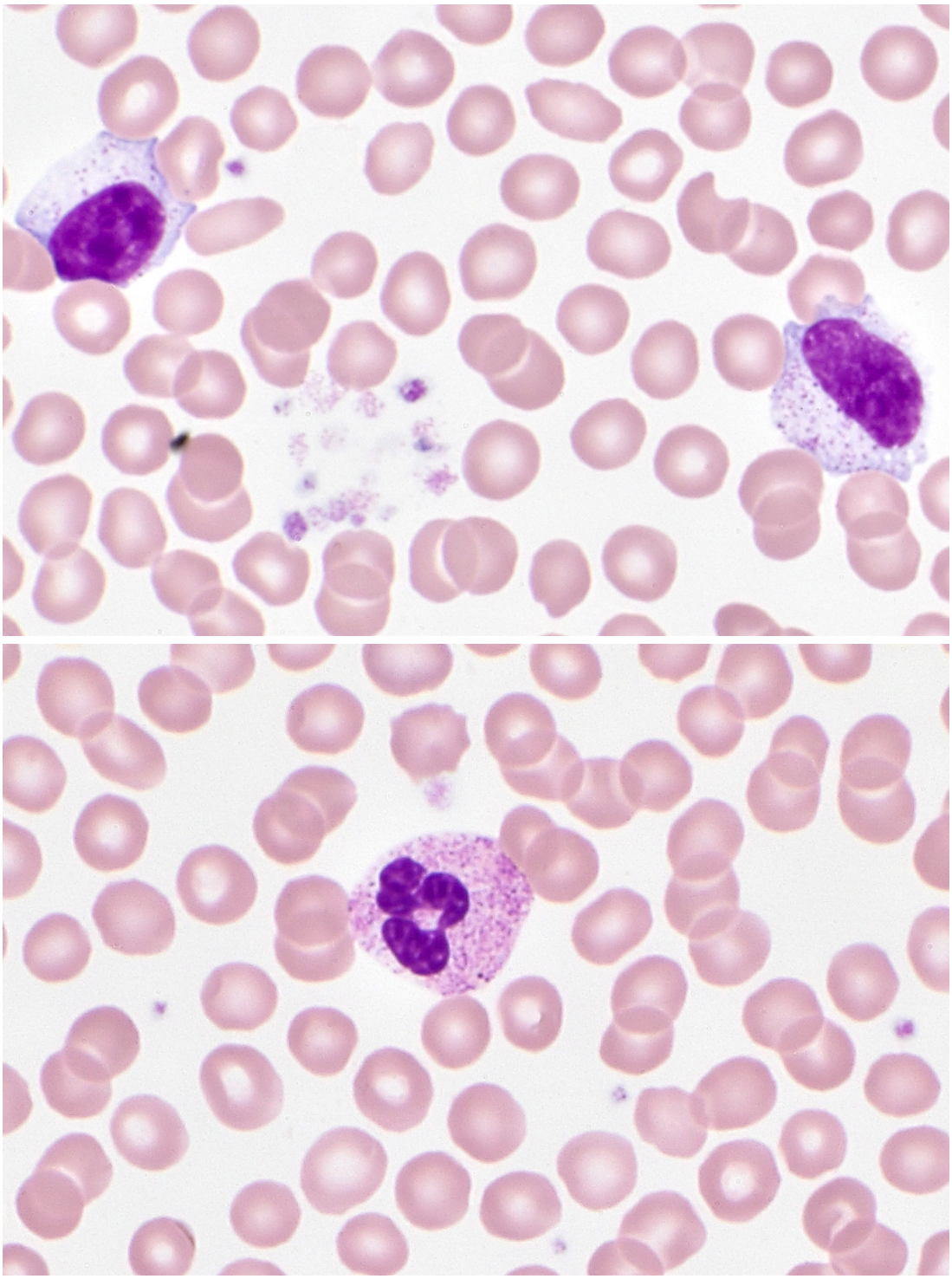

Abbildung 2.6.: Korrekte Färbung: Blutausstrich eines Patienten mit T-LGL-Leukämie. Details aus Abb. 2.5 auf der vorherigen Seite; Granula eines neutrophilen Granulozyten und der Thrombozyten kräftig gefärbt

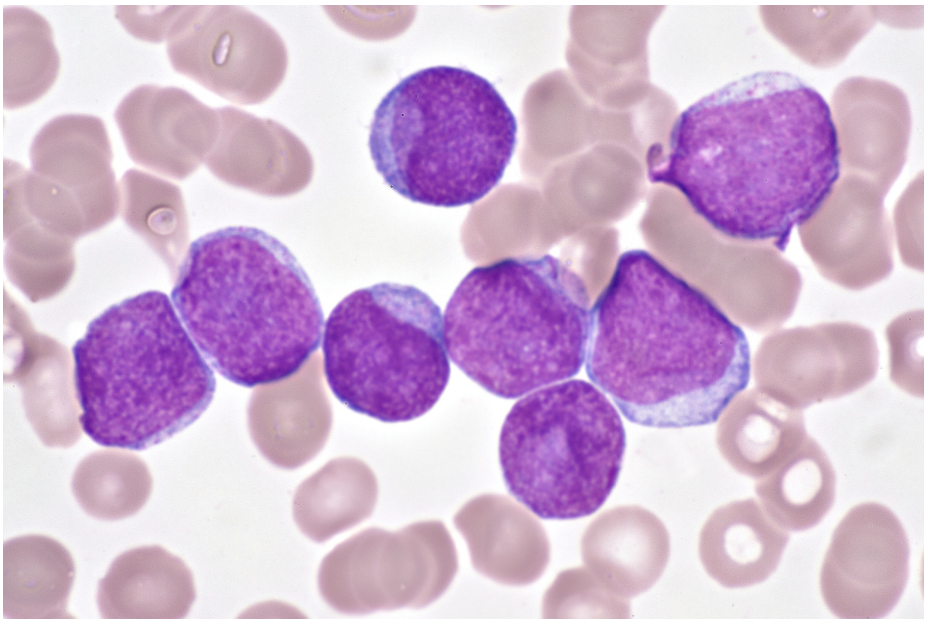

Abbildung 2.7.: Korrekte Färbung: mittelgradig dicht gepacktes aber feines retikuläres Chromatin eines Blasten (akute myeloische Leukämie), ohne Verklumpung detailliert abgebildet, Nukleolen nicht übermäßig prominent

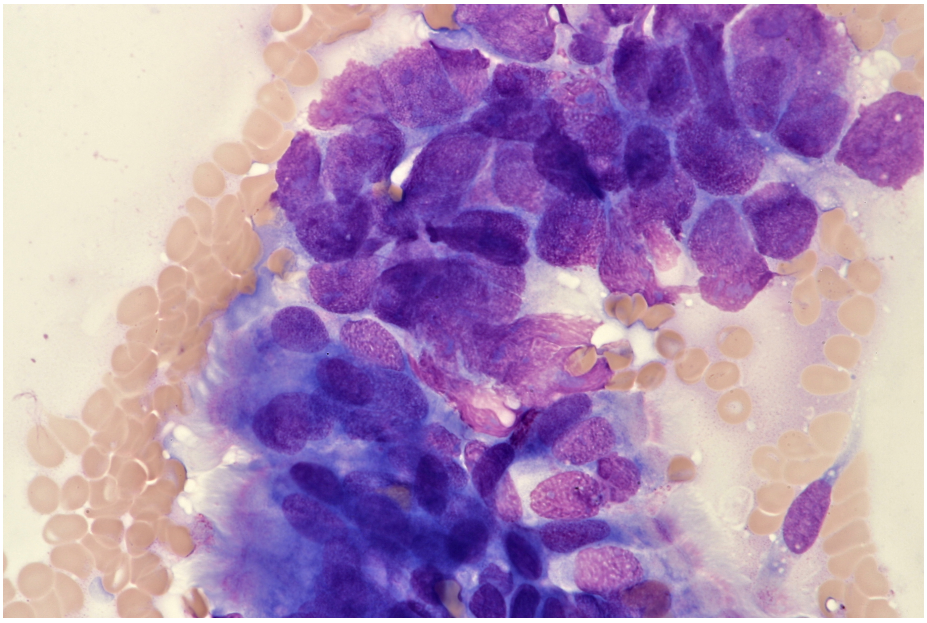

Abbildung 2.8.: Korrekte Färbung: Organzytologie – Bronchialbürstenzytologie; unten normales Flimmerepithel, oben nicht-kleinzelliges Karzinom; Färbung in dichten Bereichen gleich wie in dünnen Bereichen, Struktur-Darstellung ausreichend, aber nicht so gut wie bei *Papanicolaou*-Färbung

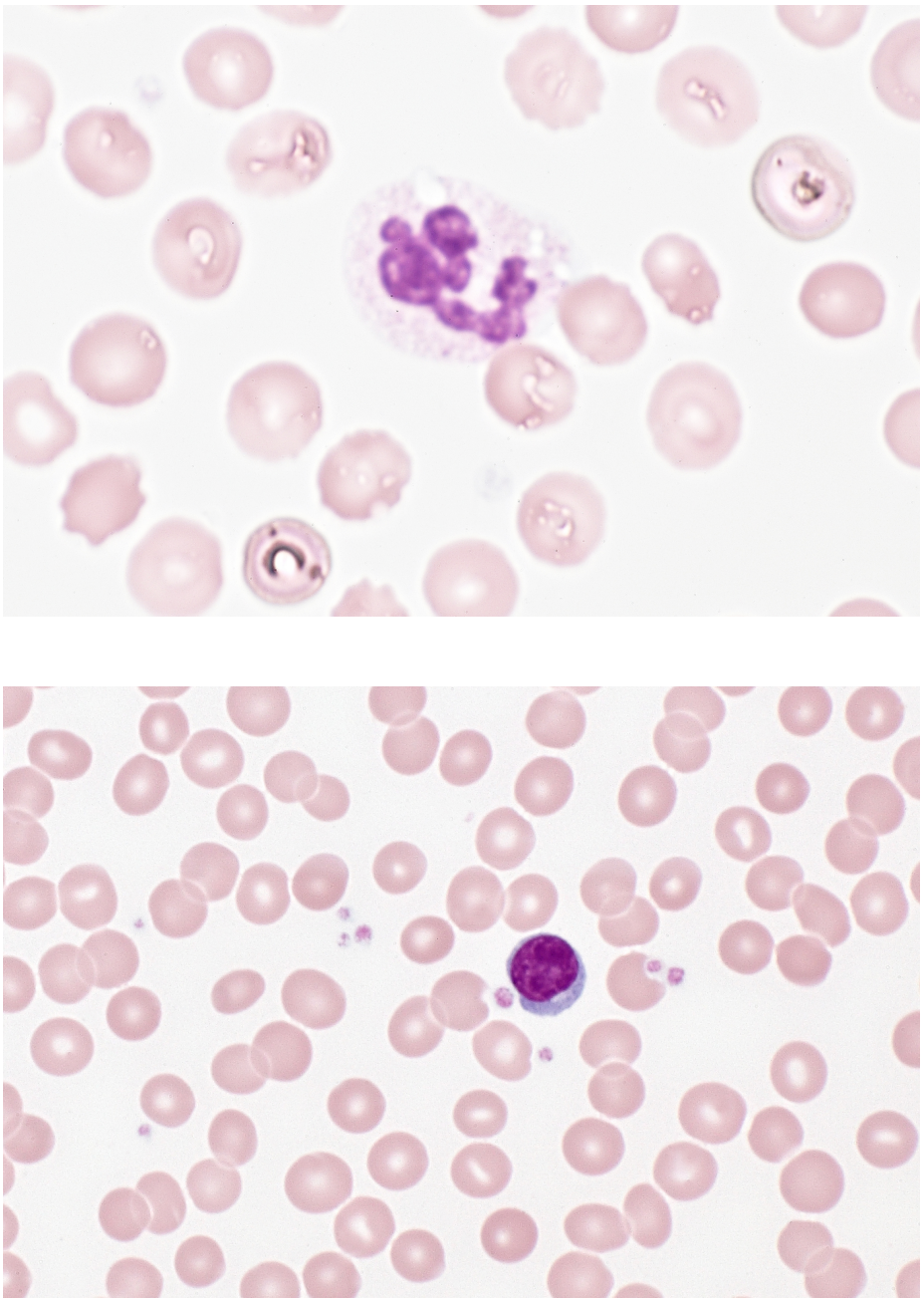

Abbildung 2.9.: Alte vs. frische Färbung an gleichzeitig angefertigten Ausstrichen
oben: mit 48 Stunden alter Färbung (Methanol, Farblösungen und Puffer): Erythrozyten verformt mit „Kristallen“, Kern und Zytoplasma schwach gefärbt, Thrombozyten kaum sichtbar
unten: mit frischer Färbung: Erythrozyten unversehrt, Zytoplasma, Kern und Thrombozyten gut gefärbt

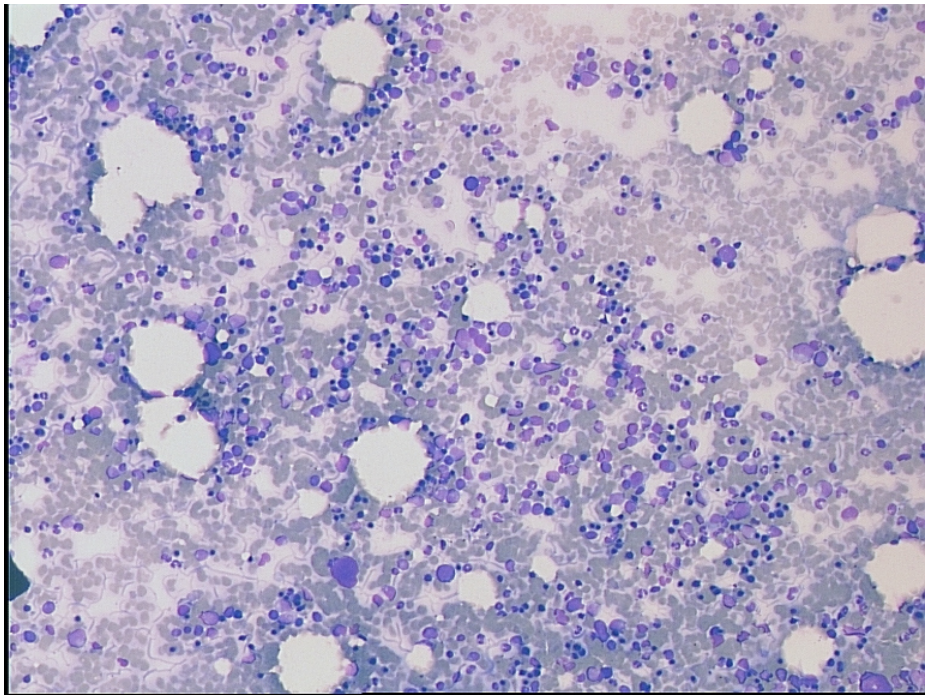

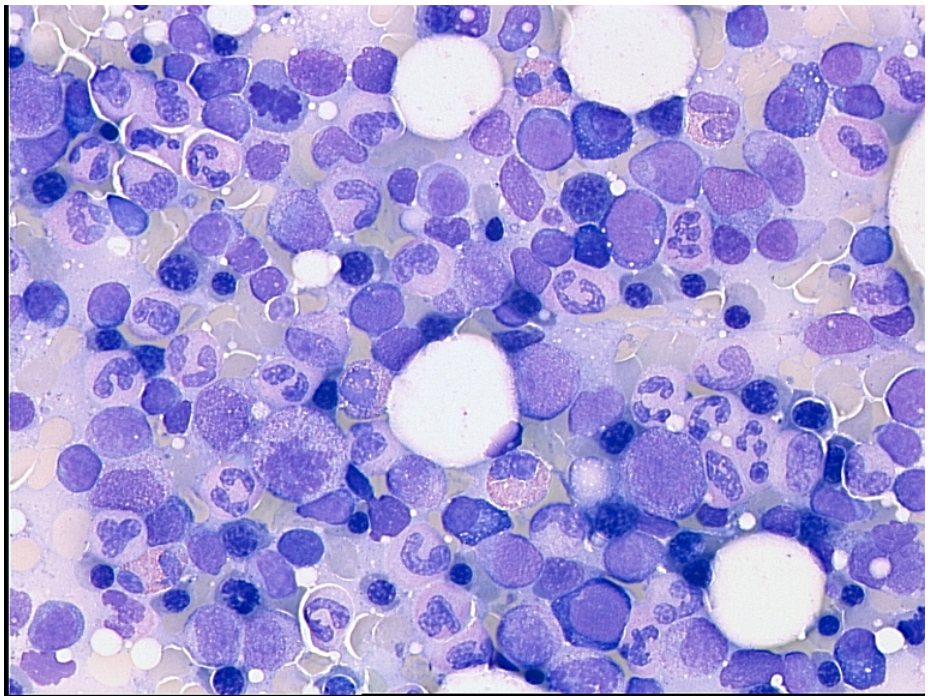

Abbildung 2.10.: Artefakt durch vorherige Fixation mit Aldehyden (Formaldehyd, Glutaraldehyd), Veränderung hier nur milde ausgeprägt: Rot-Töne vermindert, schlechte Darstellung der Granula

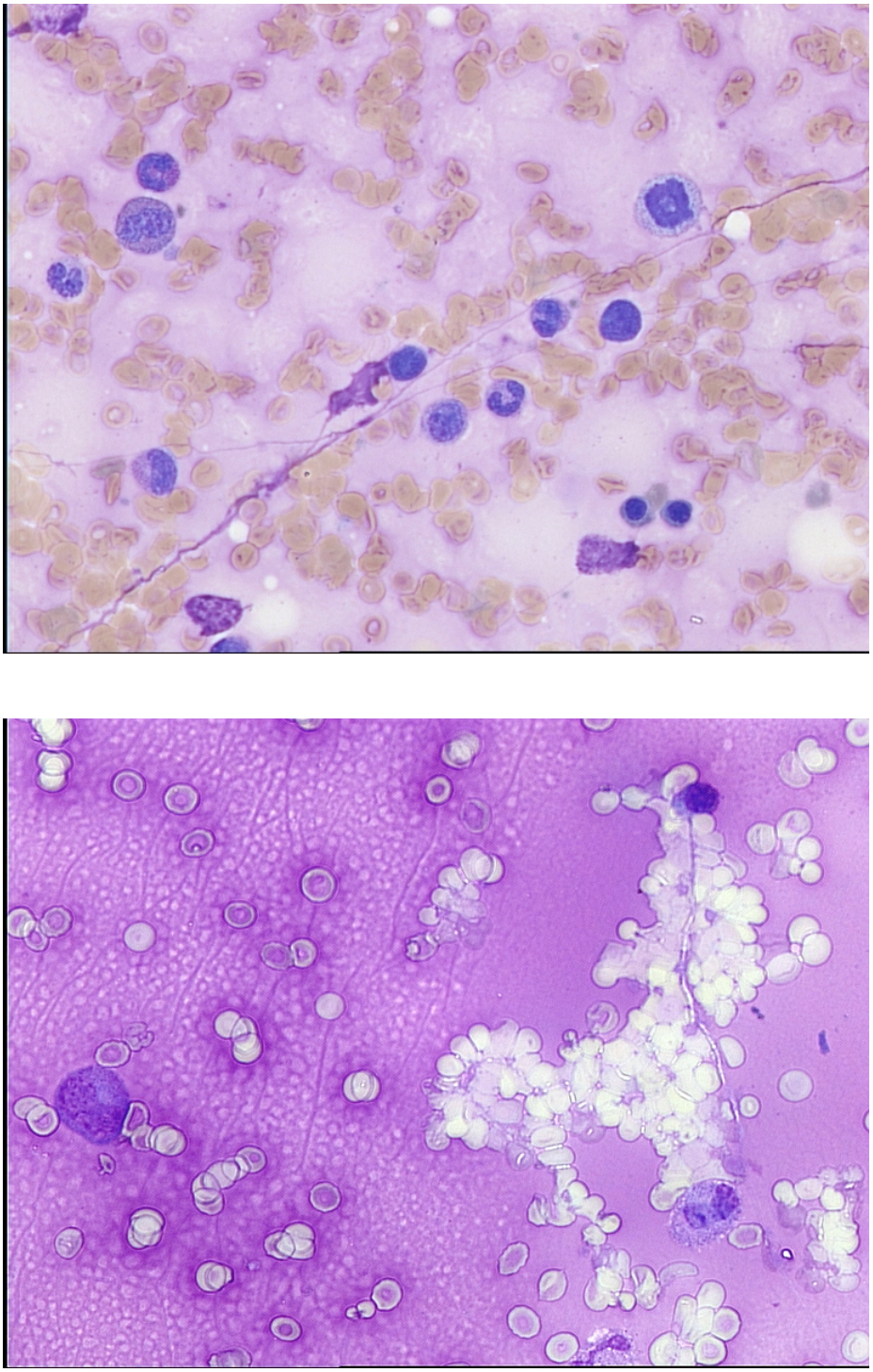

Abbildung 2.11.: Artefakt durch Heparin: Zellen teils nur schemenhaft zu erkennen

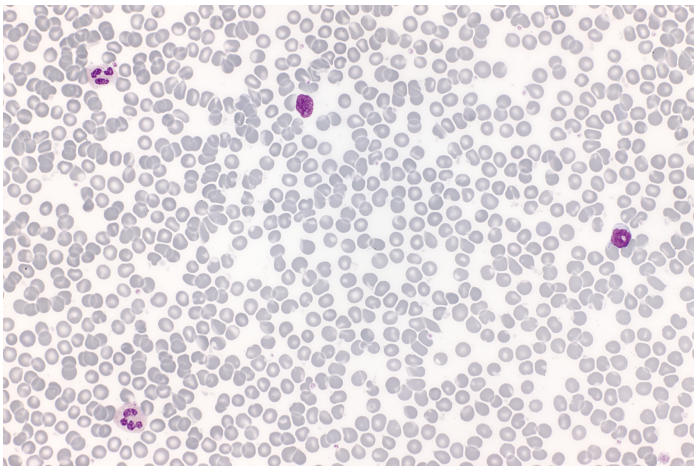

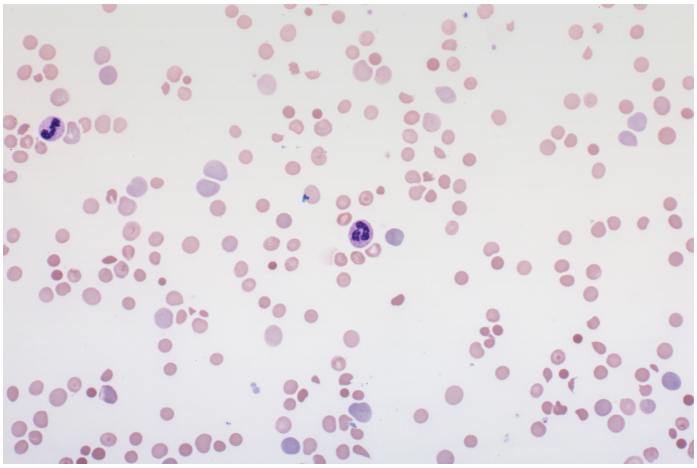

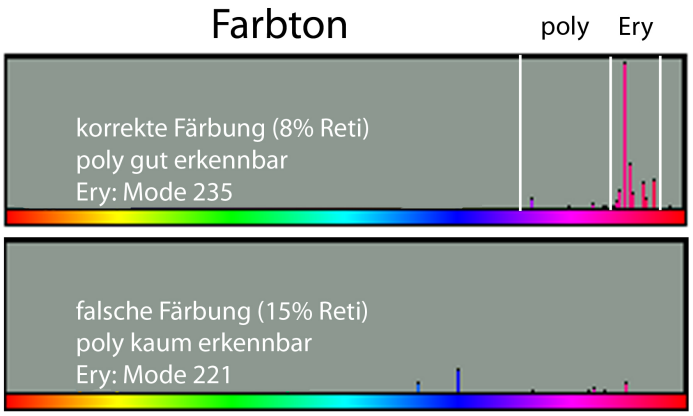

Abbildung 2.12.: Verspätet gefärbtes Präparat;
oben: Polychromasie bei falscher Färbung kaum erkennbar, alle Erythrozyten graublau, Rot-töne stark vermindert;
mitte: korrekte Färbung, Polychromasie gut erkennbar (anderer Fall)
unten: Darstellung der Farbspektren von orthochromatischen (Ery) und polychromatischen (poly) Erythrozyten bei zeitgerechter Färbung (8% Retikulozyten) bzw. verspäteter Färbung (15% Retikulozyten)

2.2.4.13. Färbeartefakte

Abweichungen vom korrekten Ergebnis werden sowohl durch (a.) falsche Vorbereitung der Probe als auch durch (b.) eine fehlerhafte Färbeprozedur, selten durch (c.) Ereignisse nach Abschluss der Färbung verursacht (z. B. durch falsches Eindeckmittel, ungeeignetes Mikroskopieröl). Die nachfolgende Auflistung beschreibt einige häufigere Artefakte und weist auf zugrunde liegende Fehler hin (☛).

- grau bis grau-blau und wenig „bunt“ wirkende Färbung ☛ (a.) Verbrauch der Farbstoffe durch zu hohe Zahl gefärbter Objektträger (b.) alte Farblösung ($\geq$ 12 Stunden) (c.) Präparat später als 2 Wochen nach Anfertigung gefärbt; vergl. Abbildung 2.12 auf der vorherigen Seite. Getrocknete unfixierte Präparate können maximal 2 Tage aufbewahrt werden, ohne dass nennenswerte Veränderungen auftreten (d.) ungepuffertes Wasser
- schwach angefärbte neutrophile Zytoplasmata und neutrophile Granula oder fehlende Granula der Thrombozyten, blasse basophile Zytoplasmata, Thrombozyten evtl. kaum sichtbar ☛ alte Färbelösungen oder falsche Färbezeiten oder Farbstoff-Konzentrationen.
  Durch zunehmende Entfärbung nehmen die neutrophile Grundfärbung der Granulozyten-Zytoplasmata, die Färbung der neutrophilen, azurophilen und basophilen Granula und die Basophilie der Zytoplasmata stark ab; die eosinophilen Granula bleiben fast identisch kräftig angefärbt; die Erythrozyten werden blasser, die Kerne werden blasser und transparenter; der Farbton aller Details ändert sich nicht signifikant. Diese Veränderungen werden bereits bei einer Verlängerung der optimalen Entfärbezeit um 10% sichtbar, bei 30% Verlängerung wird die Abblassung störend stark.
- roter Hintergrund und rote Bröckel, Kerne blau anstatt blaurot ☛ Präparat mit Heparin antikoaguliert (auch bei geringer Heparin-Konzentration!)
- dichte Areale (Bröckel) unterfärbt, aber gut gefärbte Blutausstriche bzw. dünne Areale ☛ Fixation fehlt (Fixation durch den Alkohol der *May-Grünwald*-Lösung reicht nicht aus!) oder zu wenig intensive Färbung (Dauer, Konzentration)
- bläuliche Erythrozyten, auffälliger bläulicher Hintergrund, Rot-Töne insgesamt vermindert, polychromatische Erythrozyten nicht abgrenzbar ☛ pH des Puffers zu hoch oder fehlende Pufferung des Wassers oder stark verspätete Färbung der unfixierten Ausstriche; die Erythrozyten reagieren viel stärker auf diese Störeinflüsse als z. B. die Kerne, Granula oder basophile Zytoplasmata
- leuchtend rot-orange Erythrozyten, fehlende Basophilie der Zytoplasmata ☛ pH des Puffers zu niedrig
- Erythrozyten grau-blau, Kerne graublau, Rot-Töne fehlen, Zytoplasmata kaum angefärbt ☛ Präparat mit Aldehyden vorfixiert (Formaldehyd oder Glutaraldehyd), beispielsweise durch undichte Behälter einer gleichzeitig eingesandten Stanzbiopsie
- „Kristalle“ in den Erythrozyten, Stechapfelformen ☛ verwässerte Fixation, unzureichend getrocknete Objektträger; unvollständige oder zu langsame Trocknung verursacht nicht nur sehr störende Artefakte an den Erythrozyten, sondern auch degeneriertes Chromatin und verminderte bis fehlende Granulation der Zytoplasmata. Die Präparate dürfen erst nach guter Trocknung in Versandbehälter verpackt werden.
- Kerne ohne Rottöne ☛ falsche Pufferlösung, verbrauchte oder alte Farblösungen, zu kurze Färbezeit (die Rot-Färbung der Kerne kommt später zustande als die Blaufärbung)
- Chromatin verklumpt, Erythrozyten bizarr verformt, Pelger-artige Granulozyten-Kerne, evtl. Thrombozyten verklumpt ☛ nicht aufgearbeitetes Material (z. B. Blutröhrchen) vor dem Ausstreichen zu lange gelagert (bei Zimmertemperatur sind Alterungsartefakte

nach wenigen Stunden bemerkbar; Lagerung im Kühlschrank verursacht noch stärkere Artefakte!)

- blaue prominente Nukleolen ☛ voranschreitende Zellauflösung schon vor Anfertigung der Präparate oder unzureichende Fixierung führen zu einer Auflockerung der Kernstruktur und zu einer erhöhten Permeabilität der Kernstrukturen und dadurch zu einer „Demaskierung“ des Nukeolus und einer intensiveren Anfärbung der RNA im Nukleolus (vgl. Abbildung 2.7 auf Seite 23: wenig prominente aber abgrenzbare Nukleolen).
- Kerne aufgeplatzt, Chromatin zerfließt, Erythrozyten unversehrt, Farben korrekt ☛ Detergenzien auf den Objektträgern oder auf dem Färbegeschirr
- „Pseudonukleolen“, d. h. Vakuolen in den Kernen ☛ Methanol wegen fettreicher Präparate (Knochenmark!) nicht rechtzeitig gewechselt
- diffuse bläuliche Farbniederschläge ☛ *Giemsa*-Lösung nicht abgedeckt, Objektträger nicht tief genug in Entfärbung eingetaucht
- bläuliche Granula ($< 1\mu m$) im Hintergrund und über den Zellen ☛ *Giemsa*-Lösung nicht filtriert
- Objekt kann bei hoher Vergrößerung (400*, 1000*) nicht scharf gestellt werden ☛ zu viel Einschlussmittel unter dem Deckglas, doppeltes Deckglas
- nicht eingedecktes Präparat stellenweise entfärbt nach Anwendung von Immersionsöl ☛ Alkohol-haltiges Immersionsöl
- Farbverschiebung trotz vollständig eingehaltenem Protokoll ☛ ungeeignetes Eindeckmittel?

2.2.4.14. Qualitätskontrolle der Färbung

Die Färbung muss bei Neueinführung des Protokolls und danach regelmäßig z. B. halbjährlich überprüft werden. Dabei sollten zumindest ein Blutausstrich, besser noch ein Blutausstrich und ein Bröckel-haltiges Präparat und ein für das jeweilige Labor typisches oder kritisches Präparat analysiert werden. Als Grundlage für den visuellen Vergleich mit dem Färbe-“Standard“ sind in den Abbildungen 2.5 bis 2.11 auf den Seiten 21–26 einige Beispiele korrekter und falscher Färbeergebnisse abgebildet. Objektive kolorimetrisch ermittelte Farbwerte können der Tabelle 2.1 auf Seite 13 entnommen werden.

Routine-Laboratorien sollten zumindest eine visuelle Überprüfung der Färbung vornehmen; dabei kann anhand der Checkliste in Tabelle 2.3 auf der nächsten Seite vorgegangen werden. Zusätzlich ist eine objektive Qualitätskontrolle durch Kolorimetrie empfehlenswert (vgl. Abschnitt 2.2.4.14.2 auf Seite 31). Laboratorien, die Ausstriche für die Qualitätskontrolle (z. B. Ringversuche) anfertigen, sollten jeden Fall vor der Versendung visuell und kolorimetrisch überprüfen.

Abweichungen vom Standard-Farbton werden – sowohl bei einer visuellen als auch bei einer kolorimetrischen Überprüfung – leicht an den orthochromatischen Erythrozyten erkannt; ihre Farbtöne sind sehr homogen (schmales Farbspektrum), in unterschiedlichen Laboratorien bei gleichem Färbe-Protokoll immer gleich und verändern sich durch Färbefehler sehr stark, sehr viel stärker als z. B. die Kerne (eigene Daten).

2.2.4.14.1. Subjektive visuelle Überprüfung Die Präparate sollen so kräftig gefärbt sein, dass die Granula der Granulozyten schon bei geringer Vergrößerung „ins Auge springen“ und nicht erst bei höherer Vergrößerung (400*) gut abgrenzbar sind. Eine zu wenig intensive Färbung zeigt die Struktur-Details nicht ausreichend kontrastreich an, was z. B. die Unterscheidung von unreifen und reifen Zellen erschwert und zeigt nicht alle Granula deutlich, wodurch z. B. die Unterscheidung einer schwachen Granulation der Granulozyten von einer fehlenden Granulation unmöglich wird. Eine zu intensive Färbung führt zu „un-

durchsichtigen“ Kernen und zu tiefblauen Zytoplasmata, die die Granula fast überdecken und zu bläulichen Erythrozyten, die von polychromatischen Erythrozyten nur schwer zu unterscheiden sind.

Der Hintergrund zwischen den Zellen (Eiweiß-haltig) darf allenfalls leicht gelb-rosa gefärbt sein. Die Erythrozyten sollen mäßig intensiv rot-gelblich angefärbt sein ohne Blaustich oder orange-grün-Stich. Die rötlich-blauen Granula der Thrombozyten sollen in einem gering bis mittelgradig stark blau gefärbten Zytoplasma gut abgrenzbar sein.

Die Granula der Granulozyten sollen intensiv angefärbt sein, neutrophil (d. h. mehr rötlich als bläulich) oder basophil (d. h. stark angefärbt mehr blaubraun als rötlich) oder eosinophil (d. h. leuchtend und kräftig rot-orange (vgl. Abbildungen 2.5 bis 2.6 auf den Seiten 21–22).

Das Chromatin soll ohne Verklumpung fein aufgelöst abgebildet sein (z. B. an Monozyten beurteilen), wechselnd sehr dicht bis fein netzartig. Das Chromatin soll rötlich-blau angefärbt sein, nicht nur blau. Die Nukleolen sind im Blutausstrich nicht prominent, sie sind anders als der Kern rein blau gefärbt.

Die Zellen in den Bröckeln sollen ebenso kräftig angefärbt sein wie im freien dünneren Ausstrich-Anteil (vgl. Abbildung 2.8 auf Seite 23). Ansonsten ist entweder die Trocknung vor der Färbung unzureichend, oder die Fixierung ist unzureichend (zu kurz oder das Methanol verwässert oder mit Fett übersättigt), oder die Färbezeit ist zu kurz.

Die in Abschnitt 2.2.4.13 auf Seite 28 beschriebenen Artefakte dürfen nicht vorhanden sein. Die folgende Tabelle 2.3 soll bei der visuellen Qualitätskontrolle der Färbung am besten an einem Blutausstrich komplett abgearbeitet werden. Sind alle Kriterien erfüllt, liegt mit hoher Wahrscheinlichkeit ein korrekter Ablauf der Färbung im engeren Sinne vor (zusätzlich können aber Artefakte vorliegen, wie z. B. „Löcher“ in Erythrozyten bei falscher Fixation).

Tabelle 2.3.: Checkliste für die visuelle Überprüfung der Färbung

- makroskopisch kräftig rötlich gefärbter Blutausstrich ohne Blaustich
- Hintergrund zwischen den Zellen nur gering angefärbt ohne Farbniederschläge oder Farbgranula
- Erythrozyten intensiv gefärbt rein rötlich bis rötlich-gelblich ohne Blaustich
- Erythrozyten scharf begrenzt mit deutlicher zentraler Aufhellung (v.a. im dichten Präparate-Bereich)
- polychromatische Erythrozyten sind gut abgrenzbar (in der Fahne des Ausstrichs suchen)
- kernhaltige Zellen kräftig gefärbt, „springen ins Auge“
- Kerne intensiv blaurot gefärbt, nicht nur blau, Nukleolen (wenn sichtbar) blau ohne Rotstich
- Chromatin teils undurchsichtig dunkel (z. B. Chromatinschollen von Granulozytenkernen), bei Blasten und Monozyten durchsichtig netzartig mit Darstellung feiner „Fädchen“ oder Granula (bei nicht-hämatopoetischen Zellen)
- Zytoplasma neutrophiler Granulozyten deutlich angefärbt, nicht „leer“, neutrophile Granula auf diesem Hintergrund deutlich dunkler als das Zytoplasma und gut abgrenzbar; neutrophile Granula „unreifer“ Granulozyten rötlicher angefärbt; Primärgranula bei „toxischer Granulation“ größer und blau-rot
- basophile Zytoplasmata zwischen hellblau und dunkelblau angefärbt ohne Rotstich, nicht nur grau; rötliche Granula bei granulierten Lymphozyten und bei myeloischen Blasten kräftig angefärbt und gut abgegrenzt
- Zytoplasma der Thrombozyten leicht blau gefärbt, mit deutlich abgegrenzten rötlichen Granula

Wenn die Farbtöne nicht dem abgebildeten „Standard“ entsprechen, muss die gesamte Prozedur überprüft werden. Bei Auswertung zahlreicher Fälle aus verschiedenen Laboratorien waren die häufigsten Fehler die Verwendung von ungepuffertem Wasser und ein falscher pH der Pufferlösung. Nach Ausschluss einer falschen Pufferlösung müssen alle folgende Details untersucht werden:

- Arbeitsplatz → z. B. chemische Einflüsse durch Formaldehyd oder Säuredämpfe oder Reinigungsmittel
- Objektträger → korrekte Lagerung? ggf. Hersteller wechseln
- Färbegeschirr → Einfluss von Reinigungsmitteln?
- Stammlösungen → z. B. überschrittenes Haltbarkeitsdatum? ggf. Hersteller wechseln
- Konzentration der Gebrauchslösungen
- Färbezeiten / Entfärbezeiten
- ungeeignetes Eindeckmittel?

2.2.4.14.2. Objektive Überprüfung durch Farbmessung Natürlich ist es wertvoll, sich überhaupt darum zu kümmern, ob die Färbung brauchbare Ergebnisse abliefert; was brauchbar ist, kann man durch Vergleich mit Atlanten, mit Kurspräparaten oder Ringversuchs-Präparaten erfahren.

Diese subjektiven Eindrücke sind aber sehr persönlich, die Beschreibungen von Farben, Formen, Helligkeit, Kontrast etc. sind keine sehr guten Werkzeuge. Was genau ist eigentlich rosa oder violett oder mauve oder lila oder pink…? Und noch schlimmer: es gibt sogar gesicherte Unterschiede zwischen Männlein und Weiblein. „Olive“ Farbtöne werden von Mann und Frau unterschiedlich als blaugrün oder grünblau eingeordnet; die Zusammensetzung der verschiedenen Farbsensoren im Auge ist unterschiedlich[8]

Eine „richtige“ Färbung muss so bunt sein, dass man die verschiedenen Details mühelos erkennt; sie muss so aussehen, dass man die polychromatischen Erythrozyten leicht und sicher erkennen kann, sie darf also nicht zu blau aussehen; sie muss so kräftig sein, dass man einen Granulozyten mit pathologisch hypogranulärem Zytoplasma leicht von einem normalen Granulozyten unterscheiden kann; sie muss so blau sein, dass man das hellblaue Zytoplasma der Thrombozyten gut erkennen kann und so viele Rottöne haben, dass man die Granula im Hyalomer gut sehen kann; sie muss so kräftig sein, dass man das hypogranuläre Zytoplasma abnormer Mastzellen erkennen kann, weil man die normalen Granula gesehen hätte….

Moden gibt es auch im hämatologischen Labor: *das ist mir zu hell, die Farben sind zu knallig, wir haben das immer ganz anders gefärbt.*… Früher hat man so gefärbt, wie die Chef-MTA es für richtig ansah; und das war ja gut so, dass jemand den Standard überwacht hat. Und dann kam man in ein anderes Labor mit einer anderen Chefin. Wir haben aber mittlerweile objektive Daten für die *Pappenheim*-Färbung, so wie es für die Maschinenschrauben seit etwa 200 Jahren genormte Maße gibt. Bedenklich wird es, wenn wir mit Reaqenzien arbeiten, deren Eigenschaften nicht mit objektiven Verfahren geprüft werden[9].

Aber es gibt einfache Methoden, mit denen man zusätzlich zu der subjektiven visuellen Überprüfung der Färbung (Abschnitt 2.2.4.14.1 auf Seite 29) die Farbgebung objektiv in Fotografien ausmessen kann. Präparate für „virtuelle Mikroskopie“, für „elektronische Atlanten“ und für die Qualitätskontrolle (z. B. Ringversuche) sollten immer visuell und

[8] vgl. https://www.zeiss.de/vision-care/rund-ums-sehen/sehen-verstehen/warum-sehen-menschen-unterschiedlich-gut.html oder https://www.lifocolor.de/de/aktuelles/warum-menschen-farben-unterschiedlich-wahrnehmen/

[9] vergleiche Abschnitt 2.2.7.2 auf Seite 48

objektiv überprüft werden. Für die Farbmessung braucht man ein gutes Mikroskop und spezialisierte Computer-Software, der Zeitaufwand ist aber nicht groß.

2.2.4.14.2.1. Fotografie-Probleme Die fotografische Darstellung der *Pappenheim*-Färbung ist – im Gegensatz zu der reinen *Giemsa*-Färbung und zu anderen „üblichen“ Färbungen – problematisch: Die dunklen Partien werden an einem „normalen“ Monitor und auf Papier rot-blau hochgradig gesättigt dargestellt, so dass alle Strukturen überdeckt werden, auch wenn man am Mikroskop diesen Eindruck nicht hat. Das Problem tritt auf bei Video-Mikroskopie, bei Fotografie auf „analogem“ Film und bei der digitalen Fotografie. Bei der digitalen Fotografie kann das Problem durch Anwendung eines spezialisierten Farbmanagements (Weißabgleich) und durch Bearbeitung der Gradationskurve behoben werden. Die eosinophilen Granula werden mit fast allen Videokameras und digitalen Kameras derart stark gesättigt dargestellt, dass Monitor oder Drucker diese Farbtöne nicht wiedergeben können; auch dies ist nur durch das Farbmanagement zu beheben. An einem Monitor mit großem Farbraum (*high Gamut*-Monitor) ist dieses Problem zumindest sehr viel geringer.

Grundsätzlich muss für jede Fotoserie ein aktueller Weißabgleich (anhand einer „Leeraufnahme“ durch eine freie Stelle des Objektträgers hindurch) festgelegt werden. Dieser Weißabgleich kann dann für die ganze Aufnahmen-Serie verwendet werden, auch wenn sich die Farbtemperatur der Mikroskopbeleuchtung im Zeitverlauf leicht ändern kann. Bei Fotografien für kolorimetrische Untersuchungen muss der Weißabgleich an jeder einzelnen Aufnahme durchgeführt werden (vgl. Abschnitt 2.2.4.14.2.2).

2.2.4.14.2.2. Anfertigen der Aufnahmen Diese Anleitung gilt für Fotografien, die zur Dokumentation oder Lehre verwandt werden, und auch für Aufnahmen im Rahmen der Qualitätskontrolle.

1. für Mikroskope mit konventioneller Lampen-Beleuchtung: Einstellung der Beleuchtung auf 3200 °K [10]. Nach ca. 5 Minuten hat die Mikroskop-Lampe eine stabile Farbtemperatur erreicht, die sich aber auch bei konstant gehaltener Lampenspannung im Zeitverlauf ändern kann (eigene kolorimetrische Daten über 12 Stunden Zeitverlauf). Deshalb muss die Leeraufnahme (s.u.) in direktem zeitlichem Zusammenhang mit den auszuwertenden Aufnahmen angefertigt werden, bei längeren Aufnahmeserien sollen regelmäßig Leeraufnahmen eingestreut werden.
2. sorgfältige Einstellung der *Köhler*-Beleuchtung
3. Leuchtfeldblende so weit schließen, bis sie am Rand des Bildes sichtbar wird und dann wieder etwas öffnen.
4. anschließend Kondensorblende so weit schließen, bis ihre Wirkung sichtbar wird durch Abdunkelung des Bildes und Schärfung von Objektkanten im Bild und dann wieder etwas öffnen.
5. diese beiden Blenden nicht auf den evtl. im Okular eingeblendeten Rand des fotografisch abgebildeten Bereichs einstellen! Sonst entstehen eine Farbverschiebung am Rand des Bildes oder an scharfen Kanten an Bild-Details und evtl. ein Blaustich im gesamten Bild.
6. Weißabgleich-Automatik der Kamera abschalten oder Einstellung der Kamera auf 3200 °K,
7. Kamera auf RAW-Aufnahme einstellen (keine Manipulation der Aufnahmen durch die Kamera!)

[10] bei einer Lampenspannung von 11,5 V bis 11,75 V resultiert bei modernen Mikroskopen, in deren Beleuchtungsweg üblicherweise ein schwacher Blaufilter eingebaut ist, diese Farbtemperatur

8. *Leeraufnahme* durch eine freie Stelle des gefärbten Objektträgers hindurch, um neben dem Farbton der Beleuchtung auch den Farbton des Objektträger-Glases zu erfassen, nicht alle Objekträger sind nach der Färbung noch rein-weiß
9. wenn die Kamera ein Vorschaubild liefert oder an einen Monitor ausgibt, dann Scharfeinstellung dort ablesen und nicht mit dem Auge im Mikroskop, weil sonst evtl. das Auge selbst in einem nicht ganz scharfen Bild nachschärft.[11]
10. Anfertigen der Aufnahmen, ohne die Farbtemperatur (Lampenspannung) der Beleuchtung zu ändern. Bei Bedarf die Lichtmenge mit Graufiltern regeln. Zuerst einige Felder mit gut ausgebreiteten, dicht liegenden Erythrozyten mit dem 40* Objektiv fotografieren. Danach mehrere kernhaltige Zellen (Granulozyten, Lymphozyten und Monozyten) mit dem 100* Objektiv fotografieren.
11. Aufnahmen mit einem RAW-Konverter entwickeln, dabei den Weißabgleich an einer freien Stelle zwischen den Erythrozyten durchführen (Aufnahmen, deren Weißabgleich anhand der Leeraufnahme durchgeführt wurden, haben z. B. an den Erythrozyten einen Farbton, der um 25/255 bzw. um 35° höher liegt!). Durch diesen „Weißabgleich nach Hintergrund“ wird der Einfluss des Farbtons der Mikroskopbeleuchtung, des Plasmas (z. B. stark abweichend bei Paraproteinämie) und eines eventuellen diffusen Farbschleiers auf den Objektträgern beseitigt.
12. auszuwertende Aufnahmen entwickeln, dabei immer den selben Farbraum verwenden. Für die Darstellung von Erythrozyten ist *sRGB* ausreichend: vor allem für die Ausmessung von dunklen stark gesättigten Arealen sind aber *Adobe RGB* oder *CIE Lab* besser geeignet. In einer Arbeitsumgebung ohne umfassendes Farbmanagement und ohne kalibrierten „high Gamut“ -Monitor ist *sRGB* vorzuziehen, weil sonst Differenzen zwischen visuellem Eindruck am Monitor und den quantitativen Farbwerten auftreten können.
13. für die Kolorimetrie – die Objektivierung des Farbtons – sollen Bildformate verwendet werden, die keine Veränderungen an den Pixeln vornehmen; weit verbreitet sind die Formate BMP (Bitmap) oder PNG (Portable Network Graphics). Ich kann mir vorstellen, dass die Wahl des Bildformats für die Kolorimetrie der Erythrozyten kaum Bedeutung hat; aber für andere Parameter, z. B. Größe und Größenverteilung der Thrombozyten sollte man das komprimierende Format JPG (Joint Photographic Experts Group) nicht verwenden.
    Für Routineaufgaben sind die Erythrozyten hervorragende Models: im hämatologischen Untersuchungsgut kommen sie zahlreich vor, reife Erythrozyten bestehen fast ausschließlich immer aus demselben Material und färben sich also immer gleich, die Streuung im Histogramm ist gering.

2.2.4.14.2.3. Orientierende Auswertung der Aufnahmen mit einem Bildbearbeitungs-Programm Mit einem Bildbearbeitungsprogramm (z. B. *Photoshop* oder *Gimp*) können orientierende Daten über Farbton, Sättigung und Helligkeit an einzelnen Bildpunkten oder Bildbereichen gewonnen werden; eine zuverlässige Farbmessung ist damit aber nicht möglich.

1. eine Pinselspitze auswählen, deren Durchmesser etwas kleiner ist als der periphere Ring der Erythrozyten breit ist
2. der Farbton der Erythrozyten und der Kerne wird dann nicht in RGB-Werten abgelesen, sondern im HSB-System (eine andere Farbdarstellung, die Werte für den Farbton „Hue“, die Sättigung „Saturation“ und die Helligkeit „Brightness“ anzeigt). Auszuwerten ist „Hue’“. Die Werte für „Hue“ werden entweder im Bereich 0° bis 360° angezeigt oder in einem Bereich zwischen 0 und 255

[11] das gilt vor allem für die weniger vergrößernden Objektive

3. mehrere normale Erythrozyten ausmessen (nicht die zentrale Aufhellung der Erythrozyten)
4. einige Kerne ausmessen, dabei Region des Nukleolus nicht messen; ggf. muss die Pinselspitze angepasst werden

Die Abbildung 2.13 zeigt die Ausmessung eines normalen Erythrozyten; im *Info-Fenster* stehen links die *HSB*-Werte, rechts die *RGB*-Werte. Der Farbwinkel (H: = *Hue*) beschreibt die Farbe zuverlässig, wenn die Pinselspitze ausreichend groß und nicht zu groß gewählt wird.

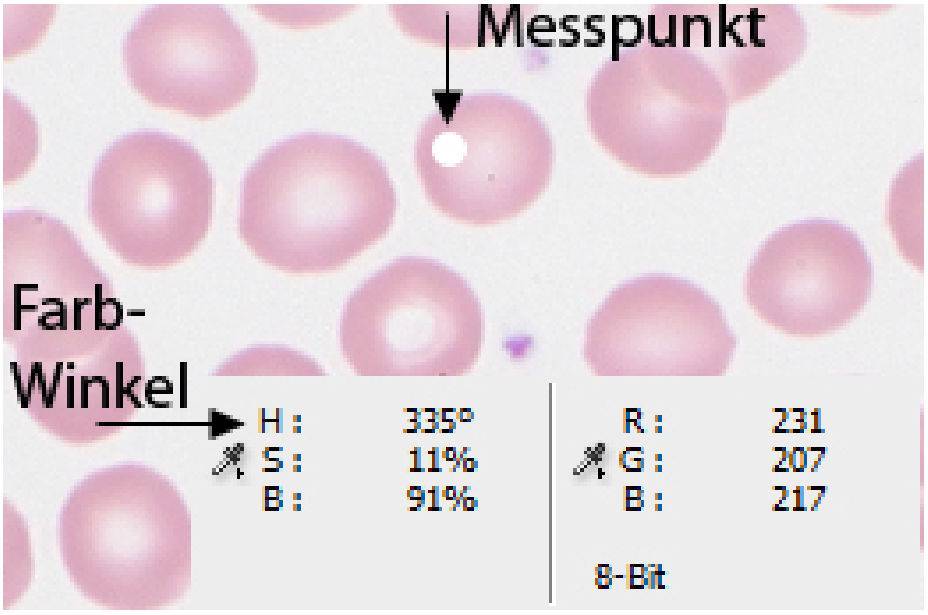

Abbildung 2.13.: Messung des Farbwinkels (*Hue*) mit *Photoshop*

2.2.4.14.2.4. Kolorimetrische Auswertung der Aufnahmen mit dem Bildanalyse-Programm *ImageJ* Die Auswertung der Aufnahmen in einem Bildbearbeitungs-Programm[12] ist mühsam und liefert statistische Daten nur mit großem Aufwand. *ImageJ* wurde an den *National Institutes of Health* von *Wayne Rasband* und Mitarbeitern entwickelt und ist kostenlos frei verfügbar (*public domain*-Lizenz). Es bietet ausgesprochen umfangreiche Werkzeuge für Bildanalyse, Partikel-Analyse, Farbanalyse, statistische Berechnungen,. . . . In der Grundversion noch nicht vorhandene Funktionen können durch zusätzliche Funktionen nachgerüstet werden, die aus der aktiven Nutzergemeinde beigesteuert werden. Damit können die auszuwertenden Zellen oder Zell-Details z. B. aufgrund ihrer Farbe (Farbwinkel, „Hue“) im gesamten Bild ausgewählt und anschließend alle zutreffenden Bildpunkte u. a. hinsichtlich ihrer Farbe, Helligkeit, Buntheit, Form, Fläche, . . . statistisch ausgewertet werden.

Das Programm muss nicht als *Windows*-Applikation installiert werden, es startet aus dem heruntergeladenen Verzeichnis heraus, dieses Verzeichnis kann auch auf einem Memory-Stick liegen.[13]

Wenn Sie das Verzeichnis von meiner Homepage heruntergeladen haben, sind Sie schon startklar; die notwendigen Skripte und Plugins sind dort schon mit *ImageJ* verheiratet worden.

Ansonsten können Sie die Installation auch „zu Fuß“ vornehmen, wie im folgenden Absatz beschrieben.

Die Installation des Programmes ist nicht kompliziert; herunterladen des Programmpakets von `https://imagej.net/ij/download.html`, die zum Betriebssystem passende Version auswählen. Auf dieser Seite liegt auch eine umfangreiche Dokumentation. Das heruntergeladene ZIP-Archiv an einem beliebigen Ort entpacken, z. B. im Stammverzeichnis des Foto-Archivs. Starten des Programms durch Doppelklick auf `ImageJ.exe`. Man kann auch ein Fotokärtchen oder einen USB-Stick an den Autor *Th.Binder* zusammen mit einem Rückumschlag senden, dann bekommt man das Programmpaket zusammen mit den installierten Zusätzen und den Skripten.

Weiter unten in Abschnitt 2.2.4.14.2.4 auf der nächsten Seite folgt eine Beschreibung des Vorganges einer solchen Messung. Zur Erleichterung solcher Messungen habe ich „Skripte“ geschrieben, mit deren Hilfe auch weniger EDV-affine Mitmenschen gut zurecht kommen. Das stelle ich auf meiner Homepage im Abschnitt „Morphokurs“ zur Verfügung („Startup-Macros“). Diese Skripe muss man im Verzeichnis der *ImageJ*-Installation im Unterordner „macros“ ablegen; nach einem Neustart von *ImageJ* sieht man durch Klick auf *ImageJ* → Plugin → Macros die Funktionen eingeblendet, die durch diese Skripte zur Verfügung gestellt werden, z. B. *Ery-Hue-Auswertung* [$F1$].

Ich empfehle, mit den Skripten zu arbeiten; die Beschreibung des steinigen Wegs mit den eingebauten Funkionen von *ImageJ* habe ich aber absichtlich nicht aus dem Text entfernt.

Weißabgleich: Für diejenigen, die keine „digitale Dunkelkammer“ benutzen (ein Programm zur grundlegenden Korrektur einer digitaler Aufnahmen): Die internationale Nutzergemeinde hat ein Zusatzpaket zu *ImageJ* publiziert, mit dem man den Weißabgleich durchführen kann. Der Weißabgleich ist selbst bei optimal eingerichtetem Mikroskop notwendig, wenn man objektive, mit anderen Labors vergleichbare Daten ermitteln will.

Objektive Daten braucht man aber, wenn man die Einstellung „bei mir sieht das immer so aus und ich finde das schön“ genauso wenig brauchbar findet wie ich. Ich verweise hier auf meine bitteren Bemerkungen im Abschnitt 2.2.7.1 auf Seite 45. Die Mikroskopie ist eine extrem leistungsfähige Methode – wenn man gut gefärbt hat – und wenn man sie mit objektiven Daten überprüft, kalibriert. Wir wollen die Farben z. B. der Erythrozyten

[12] wie *Photoshop* oder *GIMP*

[13] für die *Apple*-Rechner und die *Linux-Rechner gilt das wohl ähnlich*

ausmessen, und nicht den Farbstich der mikroskopischen Beleuchtung des Objektträgers, der Eiweiße im Serum oder Plasma. Und deswegen muss der Weißabgleich nicht am gesamten Bild, nach Laune des Programms durchgeführt werden, sondern am Hintergrund des Präparates, in der Lücke zwischen den Zellen[14].

Ich habe das Zusatzpaket für den Weißabgleich installiert und getestet, es funktioniert gut; hier die Anleitung von Installation des Paketes und Benutzung von *White_ balance_correction*[15]:

Installation des Zusatzpaketes:

1. Herunterladen des Pakets `ijptoolkit_bin_2.1.0.zip`.[16]
2. Auspacken des ZIP-Archivs in das Unterverzeichnis „macros“ von *ImageJ*
3. Neustart von *ImageJ*
4. *ImageJ* → Plugins → Install → den Unterordner „macros“ von *ImageJ* auswählen → `White balance correction_1.0.ijm` auswählen

Benutzung des Weißabgleiches[17]:

1. Öffnen des Bildes mit *ImageJ* → File → Open
2. *ImageJ* → Plugins → Macros → White balance correction
3. im Bild mit der Maus einen Rahmen im leeren Hintergrund auswählen, im Dialog von `White balance correction` auf OK klicken
4. zur Sicherheit das nicht korrigierte Bild entfernen (im Rahmen des Bildfensters auf „X“ klicken)
5. Bildanalyse durchführen, am besten mit dem Vorgehen mit Skript, siehe Abschnitt 2.2.4.14.2.5 auf Seite 38

ImageJ kann nicht mit allen Bildformaten umgehen, man sollte aber nicht mit einem komprimierenden Bildformat wie *JPG oder JPEG* arbeiten; die Bildformate Bitmap (*BMP* oder *PNG*) sind vorzuziehen.

Kolorimetrie ohne Skript-Unterstützung:

Hier eine Beschreibung des etwas holprigen Vorganges in der Grundausstattung von *ImageJ*. Die Beschreibung der Skript-unterstützten Analyse und Dokumentation folgt in Abschnitt 2.2.4.14.2.5 auf Seite 38. Bitte lassen Sie sich nicht entmutigen! Mit den Skripten wird es viel einfacher und schneller und sicherer.

1. Voraussetzung sind hinsichtlich der Farbtemperatur von Leeraufnahme und Hintergrund korrigierte Aufnahmen; ohne vorheriges Eliminieren des Hintergrundes erhält man keine korrekten absoluten Farbwerte[18]
2. Bild laden mit *ImageJ* → File → Open
3. interessierende Zellen bzw. Details durch Schwellenwerte (Threshold) auswählen mit *ImageJ* → Image → Adjust → Color Threshold
4. im neuen Fenster Color Threshold folgendes einstellen: Color Space → Hue, alle 3 Kanäle (Hue, Saturation und Brightness) → Pass, Treshold Color → Red, Dark Background → abwählen
5. im Fenster Color Threshold z. B. für die Ausmessung der Erythrozyten die untere Grenze für Hue auf ca. 20 (oberhalb des erwarteten Winkels) einstellen, die untere Grenze auf ca 220 (unterhalb des erwarteten Winkels), das Kreuz bei *Pass* wegklicken, so dass

[14] leider macht die Software vieler Mikroskop-Kameras genau einen solchen unbrauchbaren Weißabgleich!

[15] wenn Sie das *ImageJ*-Paket von meiner Homepage heruntergeladen haben, müssen Sie nichts unternehmen, der Weißabgleich ist dort schon mit *ImageJ* verheiratet

[16] entweder von meiner Homepage oder direkt aus dem Internet

[17] bei von mir vorinstalliertem Weißabgleich wird dieser mit *F*2 aufgerufen

[18] die sind nicht falsch, aber nicht mit anderen Präparaten oder anderen Laboratorien vergleichbar

der Bereich zwischen 20 und 220 ausgeschlossen wird; zusätzlich *Saturation* auf 0 bis 255 und *Brightness* auf 0 bis zu dem Einschnitt zwischen den hellen Erythrozyten und dem noch helleren Hintergrund einstellen. Damit müssten alle Erythrozyten markiert sein; jetzt die polychromatischen Erythrozyten und die Thrombozyten durch Hochschieben des oberen *Hue*-Wertes ausschließen, den Hintergrund durch Hochschieben des unteren *Saturation*-Reglers und ggf. Herunterschieben des oberen *Brightness*-Reglers eliminieren. Dann mit → Select die gefundene Einstellung auf das Bild anwenden, d. h. z. B. die Erythrozyten auswählen.

6. *man kann auch einen Bereich mit der Maus markieren, z. B. einen Erythrozyten, und dann durch Klick auf den Tab „Sample“ unten im Threshold-Dialog die Farbauswahl grob einstellen und sie anschließend wie beschrieben verfeinern*
7. die HSB-Farbdarstellung auswählen mit *ImageJ* → Image → Type → HSB Stack
8. das Histogramm für Hue erzeugen mit *ImageJ* → Analyze → Histogram, abgespeichern mit *ImageJ* → File → Save As → JPEG
9. die Liste der Zahlenwerte im Fenster des Histogramms auswählen mit → List und dann abspeichern mit: im Unterfenster dieser Liste → File → Save As. Mit der Endung *xls* wird eine Textdatei erstellt, die für die Hues 0 – 255 jeweils die Häufigkeit der Bildpunkte enthält; diese Datei kann man verwenden, um in einer Tabellenkalkulation die statistischen Parameter zu bestimmen
10. alternativ das erzeugte Hue-Bild mit *ImageJ* → Analyze → Measure auswerten, es werden die statistischen Werte in eine Result-Tabelle eingetragen, die man später mit *ImageJ* File → Save as abspeichern kann. Welche statistischen Werte eingetragen werden sollen, kann man mit *ImageJ* → Analyze → Set Measurements einstellen. Man erhält damit aber kein Bild des Histogramms, sondern nur die statistischen Werte.

Alternativ kann man die interessierenden Zellen oder Details auch über ihre Farbe auswählen („Zauberstab“): die obigen Schritte 3 – 5 werden durch die folgenden Schritte ersetzt:

1. *ImageJ* → Plugins → Versatile Wand. Die Seite gibt Informationen zur Installation des Tools; im aufspringenden Fenster Versatile Wand Options → Value Tolerance → zuerst 30 einstellen, Include Holes → abwählen, Connectedness auf → 4-connected und Install Tool → auswählen, dann → OK. Eventuell muss man die Optionen von Versatile Wand verändern, damit die Auswahl durch diesen „Zauberstab“ korrekt arbeitet. Dies erreicht man durch Doppelklick auf das neu im Hauptfenster von *ImageJ* erschienene Symbol für Versatile Wand.
2. einzelne Zellen oder Details davon auswählen mit dem Versatile Wand-Werkzeug, → Taste t, es öffnet sich der Editor für die *regions of interest (ROI)*, im ROI-Fenster → Show All und → Edit aktivieren
3. durch Linksklick auf die Nummer in einer bereits selektierte Zelle wird diese aktiviert, man kann sie mit → Delete löschen
4. weitere Zellen mit dem Versatile Wand-Werkzeug und der Taste t auswählen
5. zuletzt alle Markierungen im ROI-Manager markieren, Rechtsklick, → OR (Combine)
6. jetzt sind alle mit Versatile Wand markierten Zellen oder Details selektiert, es geht weiter mit der Umwandlung des Bildes in den HSB-Farbraum ab Schritt 4 wie oben beschrieben

Mithilfe von *ImageJ* liegen jetzt statistische Werte für alle ausgewählten Bildpunkte vor: Anzahl, Farbwinkelbereich (Min, Max), Mittelwert, Medianwert, Streuung und Modalwert. Die Auswertung wird daurch genauer und objektiver. Die Abbildungen 2.14 bis 2.16 auf den Seiten 38–39 zeigen die einzelnen Arbeitsschritte dieser Analyse. Die Ergebnisse können

auch in einer Tabellenkalkulation dargestellt werden, damit können auch die Ergebnisse mehrerer Aufnahmen zusammengefasst werden[19].

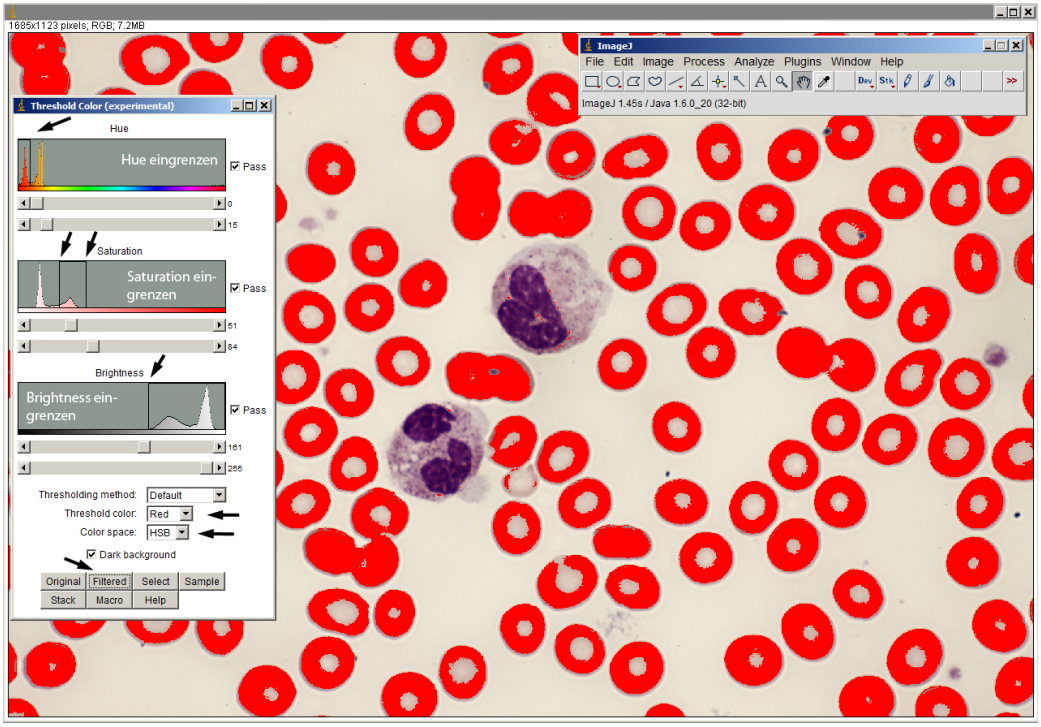

Abbildung 2.14.: *ImageJ*: Farbwinkel durch Color Threshold eingegrenzt, Erythrozyten markiert

2.2.4.14.2.5. Kolorimetrische Auswertung mit *ImageJ* und Skript Wenn *ImageJ* auf dem Rechner installiert ist und die Datei StartupMacros.txt dort im Unterverzeichnis `macros` abgelegt ist, geht die Bildanalyse leichter von statten. Und trotzdem musste ich diese umfangreiche Anleitung schreiben. Tut mir nicht leid, *ImageJ* erledigt ja auch mächtig viel Arbeit. Nach Abschluss der aktuellen Auswerte-Sitzung ist es sinnvoll, die Logdatei anzusehen und Bemerkungen zu den Messungen hineinzuschreiben; das habe ich häufig vergessen und habe mich später richtig geärgert.

Die Skripte erledigen den Weißabgleich und spucken folgende Werte aus: Bildname, Bildpunkte (durch *Threshold Color* ausgewählte Pixel) ; Mean ; Median ; Mode ; Streu (2s) ; Chromacity [20].

Hier wird eine Erythrozyten-Auswertung gezeigt, die Auswertung von Kern oder Zytoplasma funktioniert prinzipiell gleich; nur wird der Farbwinkel bei der Erythrozyten-Auswertung rechnerisch verschoben, weil die Erythrozyten[21] am Wendepunkt der Skala liegen und man damit kein brauchbares Histogramm erhält.

1. *ImageJ* starten.
2. Datei `Analysedaten.txt`[22] in das Verzeichnis kopieren, in dem das auszuwertende Bild liegt; in diese Datei werden die ermittelten statistischen Werte bei der Auswertung

[19] Vorlage bei Th. Binder erhältlich

[20] die Auswertung der „Farbigkeit“ (*Chromacity*) ist experimentell, ich wollte diese wichtige Eigenschaft eines gut gefärbten Präparates beschreiben. Ich habe das aber nicht ausreichend häufig benutzt. Aber ich habe dieses nicht aus der Auswertung entfernt

[21] vor allem falsch gefärbte

[22] von meiner Homepage im Abschnitt „Morphologiekurs“ oder im Programmverzeichnis von *ImageJ*

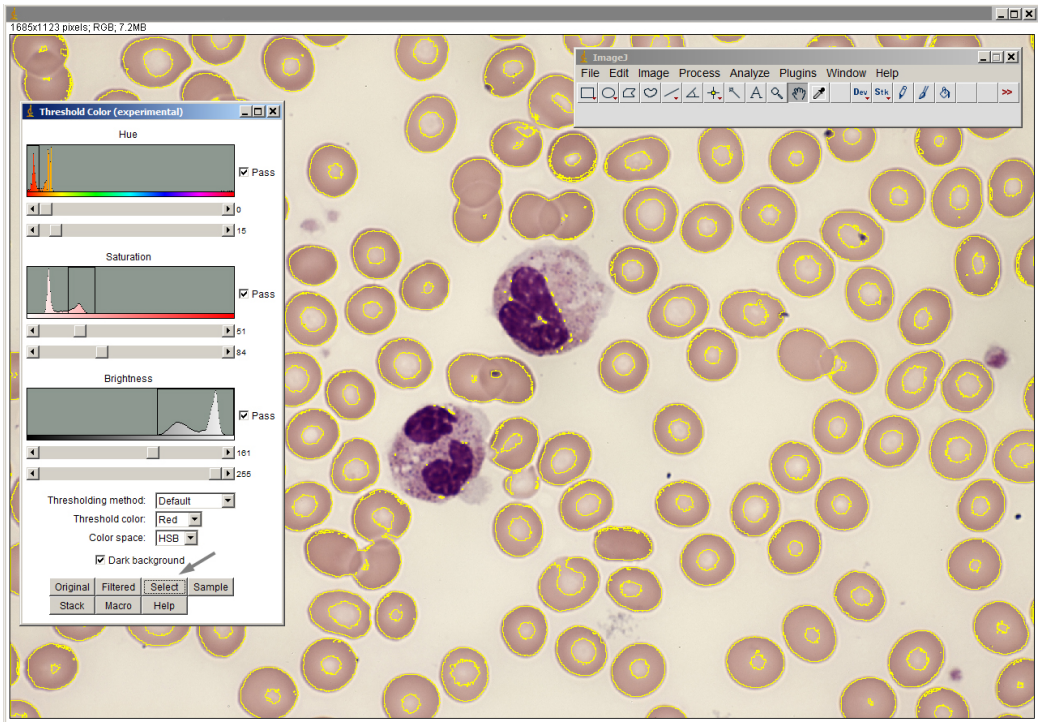

Abbildung 2.15.: *ImageJ*: Farbwinkel durch Color Threshold eingegrenzt, Erythrozyten markiert und für Analyse ausgewählt

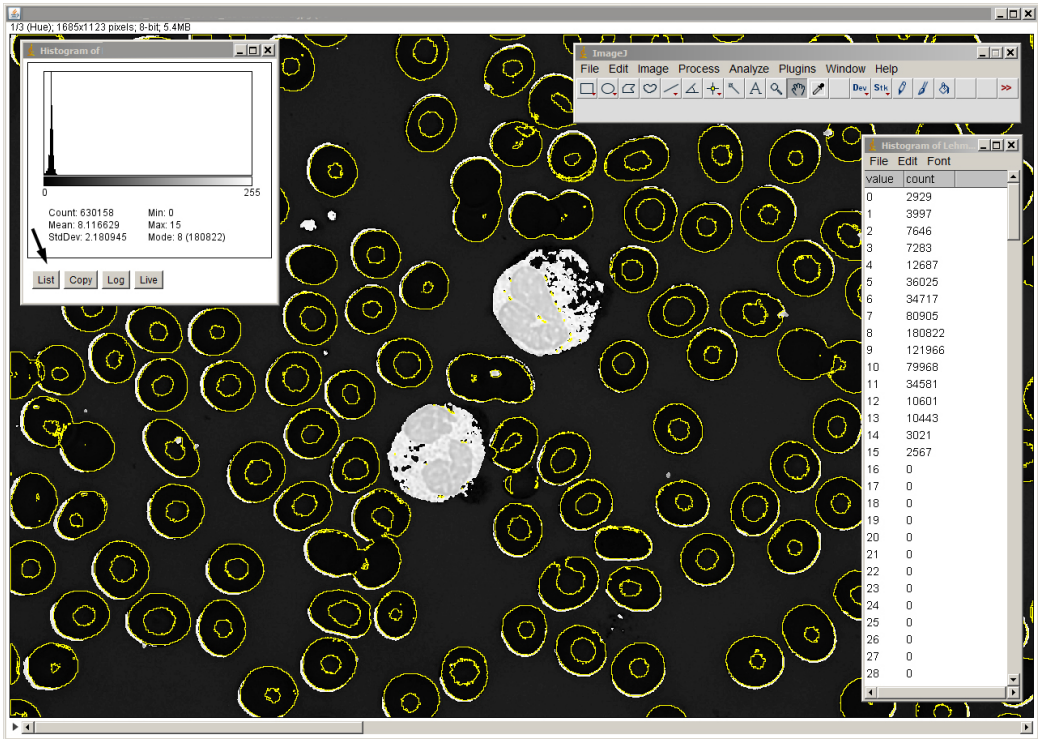

Abbildung 2.16.: *ImageJ*: Farbwinkel durch Color Threshold eingegrenzt, Erythrozyten markiert und für Analyse ausgewählt und Histogramm im HSB-Modell dargestellt

hineingeschrieben. Diese Logdatei wird für alle Bilder benutzt, die in dieser Sitzung ausgewertet werden.

3. *ImageJ* → File → Open → die erste Bilddatei auswählen.
4. *ImageJ* → Plugins → Macros, man sieht jetzt vier meiner Skripte aufgelistet: *Ery-Hue-Auswertung* [$F1$], *Weißabgleich im Hintergrund*[$F2$], *Ergebnis-Tabelle vorbesetzen* [$F11$] und *Kern-Hue-Auswertung* [$F12$].
5. Wenn man sich die Belegung der Funktionstasten gemerkt hat,kann man jetzt mit [$F2$] den Weißabgleich starten; es kommt die Aufforderung, mit der Maus einen Rahmen im Hintergrund aufzuziehen; fertig machen durch Klick auf OK.
6. man sieht jetzt das korrigierte Bild, in seiner Titelleiste sieht man den Bildnamen mit dem Zusatz „corrected“. Dieses Bild wird jetzt verwendet, man muss es nicht irgendwie auswählen.
7. mit $F11$ oder mit *ImageJ* → Plugins → Macros → Ergebnistabelle vorbesetzen, jetzt die Ergebnistabelle auswählen: im zuvor für die Auswahl des Bildes benutzten Unterverzeichnis jetzt die Datei `Analysedaten.txt` auswählen; das muss man nur einmal machen während dieser Auswertungs-Sitzung.
8. *ImageJ* → [$F1$] startet die Auswertung der Farbtöne der Erythrozyten.[23]
9. empfehlenswerter, aber nicht unbedingt notwendiger Schritt: im Bild mit der Maus einen Rahmen um einige Erythrozyten aufziehen und dann im *Threhold Color*-Fenster auf *Sample* klicken; das Programm hat einige, häufig hilfreiche Einstellungen im *Threshold Color*-Dialog vorgenommen.
10. nun mit den Reglern „spielen“; je nach Bildeigenschaften geht die Auswahl mehr oder weniger leicht, in der Voreinstellung des *Threhold Color*-Fensters werden die ausgewählten Bildbereiche (z. B. die Erythrozyten), rot markiert.
11. um fragliche markierte Elemente zu überprüfen, kann man die rote Markierung ausblenden (nicht löschen) mit Klick auf *Original* und wieder aktivieren auf *Filtered*.
12. der *Threshold Color*- Dialog hat weitere, mächtige Funktionen, die man für die Ery-Messung nicht unbedingt braucht.
13. kleine evtl. nicht interessierende Elemente im Hintergrund sind zumeist sehr helle Pixel; diese kann man evtl. durch Verschieben des oberen Helligkeitswertes loswerden; man kann sie aber auch belassen, weil diese wenigen Bildpunkte bei der Statistik „unter den Teppich gekehrt“ werden.
14. wenn die Erythrozyten nicht durchgehend markiert sind, ist das nicht schlimm; man hat die zentrale Aufhellung der Erythrozyten durch den *Brightness*-Regler oder den *Saturation*-Regler ausgeblendet; das könnte man besser einstellen, braucht man aber nicht; erfahrungsgemäß spielt das bei den statistischen Werten keine Rolle.
15. wenn man genug „gespielt“ hat, muss man mit *Select* die Schwellenwert-Einstellungen anwenden.
16. dann im Dialog-Bild *„REGLER einstellen“* auf *OK* klicken; es kommt die Nachfrage, ob noch Bildteile ausgeschnitten werden müssen, die Antwort nein(n) ist vorgegeben. Hier kann man ganz leicht Bildteile entfernen, die mit den Farbreglern nicht zu entfernen waren, z. B. Zytoplasma-Granula von Granulozyten. Vor allem bei abnormer Färbung kommt es vor, dass die Erythrozyten nicht gut von anderen Elementen zu trennen sind. Dann einfach diese anderen Elemente ausschneiden:
17. mit der Maus einen Rahmen um z. B. den Granulozyten aufziehen, Taste „x“ drücken, weg ist er; so kann man Weiteres ausschneiden; wenn fertig mit Ausschneiden, dann im *Threshold*-Fenster nochmal nachjustieren, auf *Select* klicken; dann im Regler...-Dialog auf OK klicken[24].

[23] oder *ImageJ* → [$F12$] für die Farbtöne der Kerne

[24] wenn man jetzt fertig ist mit der Analyse, fragt *ImageJ*, ob man das durch Ausschgneiden veränderte Bild speichern will; das kann man auch unterlassen

18. jetzt läuft die Messung ab, man sieht, wie der Rechner verdaut und sieht dann im Log-Fenster die ermittelten Werte.
19. jetzt kommt der Hinweis, dass man sich die Daten ansehen kann; es ist sinnvoll, das Histogramm (die Punkteverteilungs-Wolke) anzusehen, um z. B. die Schiefheit der Verteilung zu erkennen; man kann das Histogramm in der Taskleiste des Rechners auswählen und ansehen und bei Bedarf auch abspeichern z. B. für den Unterricht.
20. hat man genug gesehen, kann man die Messung des aktuellen Bildes abschließen und das nächste Bild auswählen.
21. Achtung! wenn man mit den Messungen fertig ist, sollte man *ImageJ* beenden; würde man ohne diesen Schritt den Rechner hinunterfahren, wäre die letzte Log-Datei verloren!

2.2.4.15. Original-Vorschrift von Pappenheim

Abbildung 2.17.: Originalvorschrift von *A. Pappenheim* (Auszug)

Zur Blutzellfärbung im klinischen Bluttrockenpräparat und zur histologischen Schnittpräparatfärbung der hämatopoetischen Gewebe nach meinen Methoden

Von
A. Pappenheim
—
I.
Kombinierte May-Giemsa-Methode als panoptische Universalfärbung für Bluttrockenpräparate

. . . . . .

Demgegenüber lautet die moderne Vorschrift:
Fixieren in May- oder Jenner-Lösung 3 Minuten;
Zufügung von Aq. dest. (für Deckglaspräparate bis 20 Tropfen) und diese wässrige Mischflüssigkeit einwirken lassen 1 Minute.
Abgießen. (Nicht abspülen!)
Umfärben durch Einlegen oder Begießen mit verdünnter Giemsa-Lösung [15 Tr.! : 10 Aq. dest.] Optimum zwischen 12–14 Minuten. (Nicht unter 12, nicht über 15 Minuten).
Abwaschen, Trocknen. (Nicht über der Flamme!)
Diese Färbung ist absolut zuverlässig und gelingt jedem Anfänger. Vorzügliche Darstellung besonders auch der reifen Neutralkörnung. Sie wird zurzeit in den Krankenhäusern der Charité ganz allgemein als die universelle Methode geübt.

. . . . . .

Färberischer Unterschied des Farbeffekts von reiner Giemsa-Färbung: Das Eosin wirkt stärker mit auch in den Leibern basophil lymphoider Zellen; die lmphoiden Zellplasmen erhalten dadurch einen leicht rötlichen Blau-Ton, geringste Spuren von Oxyphilie in ihnen treten besser hervor; die reifen ϵ-Granula der polynukleären Leukozyten und Myelozyten sind äußerste prägnant und präzis; die α-Granula stärker rot. Die Erythrozyten rein rosarot.

2.2.5. Eisenfärbung (Berliner-Blau-Färbung)

Nette aber wichtige Nebenbemerkung: Männer und Frauen sehen aus physiologischen Gründen grün-blau-Farbtöne oder blau-grün-Farbtöne unterschiedlich: Frauen sehen diese Farben eher blau-lastig, Männer grün-lastig!

2.2.5.1. Lösungen

1. Fixationslösung: 5 *ml* Formaldehylösung 37 % *(ohne Nr.)* in 100 *ml* absolutem Äthanol *(Merck Nr. 1.00983.1000)*.
2. Mayers Hämalaun *(Merck Nr. 1.09249)* (vor Anwendung filtrieren)
3. Inkubationslösung:
   a) 2 g Kaliumhexacyanoferrat II *(Merck Nr. 1.04984.0100)*
   b) in 100 *ml aqua dest.* auflösen
   c) 0,7 *ml* Salzsäure 37 % *(ohne Nr.)* ultrarein dazugeben und gut mischen
   d) diese Inkubationslösung immer **direkt** vor der Färbung frisch ansetzen!

2.2.5.2. Färbung

1. 5 min fixieren in Formaldehyd-Äthanol
2. Lufttrocknen
3. 5 min inkubieren in Inkubationslösung
4. mit *aqua dest.* abspülen
5. Lufttrocknen
6. 7 min Gegenfärbung mit Mayers Hämalaun[25]
7. 3 min in der Küvette unter fließendem Leitungswasser spülen („bläuen“)
8. Lufttrocknen
9. bei Bedarf eindecken mit *Entellan®* *(Merck Nr. 107961)* (oder Ähnlichem) (vgl. *Pappenheim*-Färbung in Abschnitt 2.2.4 auf Seite 7)

2.2.5.3. Ergebnis

Speichereisen: Diese Färbung produziert eine grün-blaue Darstellung der Eisengranula. Ohne Bröckel oder bei völlig zerstrichenen Bröckeln kann das Speichereisen nicht abgeschätzt werden! Wenn Eisen in Bröckeln oder in einzeln liegenden Makrophagen sichtbar ist, ist das Speichereisen ausreichend (das Ferritin liegt dann bei über 40 ng/ml).

Sideroblastenindex: Im Hintergrund von Knochenmarkausstrichen, die sehr viel Speichereisen enthalten, liegen sehr viele Eisengranula (aus geplatzten Makrophagen); deshalb müssen die Siderblasten in lockeren Ausstricharealen beurteilt werden, die weniger mit Granula übersät sind. Man sollte versuchen, *in* einer Zelle liegende Granula von lediglich *auf* der Zelle liegenden Granula zu unterscheiden.[26] Dies gelingt jedoch häufig nicht. Deshalb werden Zellen, in deren direkter Nähe Granula im Hintergrund liegen, von der Bewertung ausgeschlossen.

Neben den Artefakten im Hintergrund des Präparats müssen auch Artefakte berücksichtigt werden, die Eisen-positive Granula vortäuschen können. Diese Pseudogranula sind

[25] Diese Gegenfärbung ist besser als die Gegenfärbung mit Kernechtrot, da die Kerne sehr kontrastreich dargestellt werden. Die Eisengranula sind ebenso gut erkennbar wie bei der Kernechtrot-Färbung. Chromatinanomalien der roten Zellreihe sind leichter erkennbar. Da die Bröckel weniger dunkel gefärbt sind, kann man die Megakaryozyten-Zahl besser beurteilen als in der Pappenheimfärbung.

[26] durch Verlagerung der Schärfeebene mithilfe des Mikroskop-Feintriebes

zumeist durch den „schwarz-weiß-Blinker“-Effekt nachzuweisen, der im Abschnitt 2.2.2 auf Seite 5 beschrieben ist. Soweit ich mich erinnere, kommen diese Pseudogranula - in unserem hämatologisch-zytologischen Untersuchungsgut - bei der POX-Färbung und bei der Eisenfärbung vor.

Auswertung: Reife Erythroblasten (E_4 und E_5) werden je nach Zahl und Größe der Eisengranula mit einem Punktwert versehen, wie in Tabelle 2.4 dargestellt.

Tabelle 2.4.: Bewertung der Sideroblasten nach Zahl der Granula

Sideroblastenindex und Zahl der Granula	
Wert	**Granula:** Anzahl / Beschreibung
0	kein Granulum
1	1 kleines Granulum
2	1 großes oder 2 kleine Granula
3	3 oder mehr Granula oder Ringsideroblast

Berechnung des Sideroblastenindex: Bewertung von 100 reifen roten Vorstufen (E_4 und E_5), Vergabe von Punkten für jede dieser Zellen nach obenstehender Klassifikation, Aufsummierung der gefundenen Punktzahl. Der resultierende Sideroblastenindex hat einen **Normalbereich:** von 10–50.

Ringsideroblasten sind kernhaltige Reifungsformen der Erythropoese, deren Kern zu 50% des Umfanges von direkt anliegenden Eisengranula umgeben ist.[27] Bei sideroachrestischen Störungen kommen aber neben *Ringsideroblasten* häufig auch *pathologische Sideroblasten* vor, bei denen viele Eisengranula verstreut im Zytoplasma liegen. Nach unserer Auffassung können diese *pathologischen Sideroblasten* genauso bewertet werden wie typische *Ringsideroblasten*. Man sollte sie aber zuerst separat angeben und dann in der Befundinterpretation zu der Zahl der Ringsideroblasten hinzuzählen.[28] Bei einigen Fällen von Sideroachresie kommen auch *Siderozyten* vor, das sind kernlose erythrozytäre Zellen mit mehreren Eisengranula. Die Granula dieser Zellen nennt man im Blutausstrich *Pappenheimer*-Körperchen.[29] Diese Zellen werden als Zeichen der Sideroachresie interpretiert (oder einer tatsächlichen oder funktionellen Asplenie). Sie gehen aber nicht in den Sideroblastenindex ein.

2.2.6. Zytochemie

Zytochemische Methoden verlieren in Routine-Laboratorien durch die zunehmende Verfügbarkeit der Immunphänotypisierung an Bedeutung. Bei der Erstuntersuchung von akuten Leukämien sind sie aber nicht verzichtbar. Wichtigste Färbung, und zudem die einfachste und sicherste ist die Peroxidase-Färbung.

2.2.6.1. Färbemethoden

Die üblichen zytochemischen Färbungen sind alle als fertige Färbekits von verschiedenen Firmen (z. B. *Sigma* oder *Merck*) erhältlich, die eigene Zusammenstellung der Reagenzien

[27] einige Autoren verlangen 75% des Umfanges

[28] beispielsweise bei einem Befund einer refraktären Anämie mit Ringsideroblasten (RARS), wo 15% Ringsideroblasten, bezogen auf alle erythropoetische Zellen, als Kriterium gefordert werden

[29] Pappenheimer AM, Thompson, WP, Parker DD, Smith KE. Anaemia associated with unidentified erythrocytic inclusions, after splenectomy. Q J Med 1945;14:75–100

lohnt ökonomisch und färberisch nicht mehr. Die Färbemethoden werden hier deshalb nicht einzeln besprochen.

2.2.6.2. Aufbewahrung

Die zytochemisch gefärbten Präparate müssen eingedeckt werden, meist mit Gelatine oder Ähnlichem (z. B. *Aquatex*). Sie sollen lichtgeschützt aufbewahrt werden. Viele Präparate sind auch noch nach Jahren vollkommen erhalten auswertbar.

2.2.6.3. Ausgewählte Färbungen

Im folgenden sind die wichtigsten zytochemischen hämatologischen Färbungen aufgeführt, nach Wichtigkeit sortiert.
Die Peroxidase-Färbung sollte auch in nicht-hämatologischen Laboratorien verfügbar sein, da für die lymphatischen bzw. myeloischen akuten Leukämien vollkommen unterschiedliche Folgeuntersuchungen oder Referenz-Laboratorien zuständig sind und die nachfolgenden Proben (Immuntypisierung, Zytogenetik, Molekulargenetik) erst nach dem Ergebnis der POX-Färbung gezielt angewandt bzw. versandt werden können.

- Peroxidase-Färbung (POX). Diese Färbung dient dem Nachweis **myeloischer** Zellen (Zellen der granulozytären Reihe). Sie ist hochgradig sensitiv und spezifisch, Sensitivität und Spezifität sind höher als bei der Immunphänotypisierung. Der Präparatehintergrund ist sauber, jedes angefärbte Granulum ist als positiver Befund zu bewerten. Lediglich myeloische Zellen sind positiv. Mit den neuen Färbekits sind luftgetrocknete Präparate noch nach etwa 4 Tagen Lagerung bei Zimmertemperatur sicher auswertbar. Wegen der hohen Sensitivität dieser Färbung werden auch einzelne Granula in vereinzelten Zellen als positiver Befund gewertet. Deshalb müssen Artefakte, die eine Positivität vortäuschen können, mit Sicherheit durch den „schwarz-weiß-Blinker“ ausgeschlossen werden. Vergleiche hierzu den Abschnitt 2.2.2 auf Seite 5.
  Sind die Präparate älter, kann man sich häufig mit der PAS-Färbung behelfen: myeloische Zellen werden auch noch nach 1 Woche langer Lagerung in feinsten Granula angefärbt. Dies ist natürlich nur eine Hilfsmethode, kein vollwertiger Ersatz der POX-Färbung.
- Esterase-Färbung (ANAE, alpha-Naphthyl-Azetat-Esterase). Diese Färbung dient dem Nachweis **monozytärer** Zellen. Sie ist in der Auswertung problematisch, da die Anfärbung der Zytoplasmata je nach Fall zwischen schwach und sehr stark schwankt und weil der Hintergrund der Präparate vor allem an dichten Stellen häufig störend stark angefärbt ist und weil die Esterase von allen hämatopoetischen Zelllinien mehr oder weniger stark exprimiert wird.
  Man orientiert sich hinsichtlich „positiv“ oder „negativ“ an der Anfärbung der Makrophagen, die in jedem Knochenmarkausstrich vorkommen, oder aber an Monozyten in einem Kontroll-Präparat (Blutausstrich von einem gesunden Menschen). Normale Monozyten und monozytäre Leukämiezellen sind üblicherweise stärker angefärbt (diffus ± granulär) als reife granulozytäre (schwach diffus) oder als lymphatische Zellen (granulär). Ganz sicher als positiv zu bewerten sind Blasten, die nicht nur diffus, sondern zusätzlich fokal bzw. granulär angefärbt sind.
- Chloresterase-Färbung (NCAE, naphthol AS-D Chlorazetat-Esterase). Diese Färbung dient dem Nachweis **granulozytärer** Zellen in nicht mehr ganz frischen Ausstrichen und vor allen in histologischen Präparaten. Das Ergebnis ist mit der POX-Färbung vergleichbar, die Färbung ist für die Granulopoese fast spezifisch, aber Megakaryozyten bei myeloproliferativen Erkrankungen werden ebenfalls angefärbt. Monozyten

und eosinophile Granulozyten sind negativ, die Stärke der Anfärbung nimmt vom Myeloblasten zum reifen Granulozyten hin ab. Ganz „frühe“ Myeloblasten sind nicht angefärbt.

2.2.7. Aufbewahrung der Objektträger – Probleme

2.2.7.1. Vorwort

Mit diesem Kapitel gehe ich schon sehr lange schwanger; etwa im Jahr 2010 hat mir ein sehr guter „Jung-Morphologe“ bei einer sehr erfreulichen Zytologie-Sitzung komische „Kristalle“ gezeigt in einer Lymphknotenzytologie mit einem follikulären Lymphom[30]. Die habe ich nicht gekannt und in der Eile des Gefechts habe ich sie gedanklich lediglich mit „Artefakte, später bearbeiten“ markiert. Das hat mich seither aber nicht mehr in Ruhe gelassen.

Jetzt, da ich aufräume, um Geräte, Lehrsammlung und Wissen zu vererben, muss ich mich mit sekundären[31] Artefakten („Granula“ oder Mikroben und Abblassung der Färbung) in vielen Präparaten in der Lehrsammlung auseinandersetzen.

Jetzt habe ich mehrere Monate lang immer wieder Stichproben in der Lehrsammlung mikroskopisch untersucht und dabei viele schlimme Entdeckungen gemacht, Abertausende von Objektträgern entsorgt[32], aber auch viele „uralte“ sehr gut erhaltene Präparate gefunden und mich dabei an viele spannende Bilder und Diagnosen erinnert.

Zur Zeit dieser Niederschrift bin ich bei einem Vergleich der Institutionen angelangt: es gibt nicht nur in „alten“ in Ulm gefärbten Präparaten, sondern auch in solchen in meinem letzten Labor (Klinikum Wuppertal ab Mai 1999) vor ca. 25 Jahren gefärbten Präparaten Alterungsartefakte! Und dann erfahre ich von einem Labor in München, dass dort auch solche Artefakte gefunden wurden und ich habe Bilder aus Regensburg gesehen, wo in einem Fall von 1999 Pilzhyphen und Kettenkokken zu sehen sind. Damit ist klar, dass es sich nicht um ein lediglich lokales „Ulmer“ Laborproblem handelt. Auch nur 25 Jahre alte in Wuppertal gefärbte Objektträger sind teilweise schlimm verändert. Und noch schlimmer: in Aachen vor lediglich 11 Jahren gefärbte Objektträger sind gut erhalten, aber in der Peripherie des Ausstrichs sind sie leicht abgeblasst und enthalten dort Granula[33] über den Zellen!

Was ist die Ursache der Veränderungen? Warum gibt es „uralte“ bestens erhaltene Präparate, jetzt aber auch ganz „junge“ Präparate mit beginnenden Veränderungen? Wenn wir anfangen, nicht nur unsere Arbeit im Labor zu beleuchten, sondern auch die Qualität der uns verkauften Reagenzien zu hinterfragen, dann bekomme ich Angst. Ehrlich.

Ich habe das Ganze jetzt im Mai bis Juni 2025 niedergeschrieben und habe keine weitere Forschung geplant.

2.2.7.2. Haltbarkeit, Lagerung, Artefakte

Die Präparate müssen für verschiedene Zwecke[34] kürzer oder länger aufbewahrt werden, bei der Lagerung können aber schwere Veränderungen auftreten. Bestimmte Objektträger werden für den mechanischen Schutz eingedeckt[35], evtl. muss man wegen der Stabilität

[30] aus der Lehrsammlung
[31] diese waren nach erster Einschätzung nicht schon direkt nach der Färbung vorhanden
[32] der Erblasser kann nicht total verblasste Präparate hinterlassen
[33] in diesem Abschnitt meine ich mit „Granula“ eine körnige Struktur, keine biologische Organelle
[34] gesetzliche Aufbewahrungspflicht, Studien, Unterrichtsmaterial ...
[35] histologische Schnitte, dünne Präparate wie Liquorzytologie ...

von Spezialfärbungen eindecken, evtl. will man die Objektträger in Lehrsammlungen lange aufbewahren. Mir sind keine Untersuchungen über die Haltbarkeit bei Langzeitlagerung hämatologischer oder anderer zytologischer Präparate bekannt.

Zytochemische bzw. histochemische Färbungen (*PAS, Peroxidase, Esterase, Phosphatase*, etc.) sind oft wenig stabil, selbst wenn sie eingedeckt sind. Sehr stabil sind die *Giemasa*-Färbung und die *Gomori*-Färbung, weniger stabil ist die *HE*-Färbung. Die mithilfe von Gelatine eingedeckte *Chloracetet-Esterase* zieht sehr bald Luft unter das Deckglas und entfärbt sich dann sehr stark.

Über den Effekt von Licht auf die Farben oder Strukturen auf den Objektträgern kann ich nichts aussagen. Fast alle Präparate waren in Kisten oder in Schachteln oder in Schränken oder Schubladen oder in Rücken-an-Rücken-Schiebern lichtgeschützt aufbewahrt. Ein großer Teil der Objektträger war in den Taschen von PVC-Karteikarten gelagert, hatten also Kontakt zu Kunststoffen und evtl. auch zu Weichmachern; einen folgenden schädlichen oder gar nützlichen Effekt hinsichtlich der weiter unten beschriebenen Veränderungen kann ich nicht feststellen. Die Präparate, die neben dem Mikroskop auf dem Tisch mehrere Tage lang gelegen haben, weil man sie zu wissenschaftlichen Zwecken stets benötigte, haben sich nicht verändert.

Einen schädlichen Einfluss des Eindeckens mit Xylol / Entellan bzw. Entellan-Neu kann ich nicht feststellen. In meinen Anfängen als Hämatologe ab ca. 1978 gab es Erzählungen über negative chemische Einflüsse der Eindeckmittel; weil ich genügend „uralte“, sehr gut erhaltene Präparate kannte, und weil das Eindecken sehr zeitaufwändig war, haben wir also unsere Präparate nicht eingedeckt, bis wir bemerkt haben, dass bei den Mikroskopierkursen zu viele Präparate zerkratzt wurden. Mechanisch empfindliche Objektträger wie z. B. Liquorzytologie oder Knochenmarkhistologie haben wir immer eingedeckt.

Als wir dann ab etwa 1995 über die maschinelle Eindeckung verfügten, wurden wichtige Objektträger und Sammlungspräparate immer eingedeckt. Die gesamte hämatologische Lehrsammlung wurde auch rückwirkend eingedeckt. Die in der Routine anfallenden Präparate von Blut, Knochenmark, Erguss-Zytologie, Organ-Zytologie, etc. haben wir nicht eingedeckt.

Ich beziehe mich ab jetzt in diesem Abschnitt *Haltbarkeit, Lagerung, Artefakte* auf die *Pappenheim*-Färbung.

Ich weiß von chemischen oder mikrobiellen Zerstörungen von Diapositiven, habe es aber nicht selbst beobachtet.

Ich habe im April und Mai 2025 umfangreiche Stichproben aus der viele Tausende von Objektträgern umfassenden Lehrsammlung mikroskopisch untersucht. Darunter waren geschätzt 60% hämatologische Präparate (meist zytologische Präparate, der Rest Knochenmark-Histologien) und 40% zytologische Präparate mit Organzytologie, Erguss-Zytologie und Bronchial-Zytologie.

Darunter waren sehr alte nicht eingedeckte Objektträger (z. B. 42 Jahre, vgl. Abbb. 2.18 auf Seite 49 bis 2.21) in meiner Lehrsammlung z. T. bestens erhalten, z. T. zeigen sie schlimme Abblassung der Färbung und örtliche Zerstörung von Zellen. Einen Teil der Veränderungen haben wir als chemisch bedingt angesehen, bei einigen Fällen hatten wir aber den Eindruck eines bakteriell bedingten Artefaktes.

Bakterien und Pilze (Hyphen und Konidien) habe ich in Schlieren auf einigen Objektträgern gefunden, nachdem es mir klar geworden ist, dass die Objektträger mikrobiell befallen sein können[36]. Diese Schlieren lagen neben und auf dem ausgestrichenen Material. Ich bin mir ziemlich sicher, dass ich solche Schlieren schon früher gesehen habe; ich habe diese Schlieren

[36] jetzt im Juli 2025 auf Objektträgern von 1991

nicht näher angesehen, sondern als nicht sauber abgewischtes Immersionsöl angesehen und mit Benzin entfernt.

Dieser zerstörerische Artefakt tritt bei nicht eingedeckten Objektträgern auf und bei eingedeckten, ist häufiger und stärker bei nicht eingedeckten als bei eingedeckten Objektträgern. Bei eingedeckten Präparaten gibt es diesen Artefakt dort, wo sich Luft unter dem Rand der Deckgäser angesammelt hat[37]. Bei solchen Objektträgern kann man eine scharfe Grenze zwischen Abblassung im Luft-Areal und intakter Färbung im eingedeckten Areal beobachten. Es gibt aber auch eingedeckte Objektträger mit *Giemssa*-Färbung, die sehr schwer verändert sind[38].

Durch diese Veränderungen verändert sich die Farbe der Kerne und der Zytoplasmata sehr stark, sie sind weniger blau als gewohnt, die Granula sind schwer abgeblasst; die Erythrozyten sind weniger verändert, sie haben ebenso weniger Blautöne[39]; die Thrombozyten sind „verschwunden“.

Diese Veränderungen finden unabhängig von der Art der Lagerung statt; die Objektträger sind entweder „Rücken an Rücken“ in Metallschiebern abgelegt oder sind in *PVC*-Karteikärtchen eingesteckt, die zugehörigen Informationen stehen auf Papier hinter den Präparaten, oder die Objektträger stehen in Holzkästen und haben Luft um sich herum.

Fast alle beobachteten veränderten zytologischen Präparate sind mit der „„Ulmer“ *Pappenheim*-Färbung gefärbt, bei den ältesten beobachteten Präparaten war die Färbung bereits gegenüber der deutlich weniger intensiven „historischen“ Färbung intensiviert gewesen. Die Variante der Färbung, bei der die Fixation durch den Alkoholgehalt der *May-Grünwald*-Lösung erreicht wurde, lag nicht vor.

Aus unseren Beobachtungen ist eigentlich klar, dass die beobachteten vermutlichen Mikroben nicht aus den Färbelösungen oder dem Eindeck-Mittel gekommen sein können. Dann hätten wird das bei baldigem Gebrauch bei der Qualitätskontrolle oder der Verwendung im Unterricht gesehen. Wie Mikroben aussehen, die aus der Pufferlösung stammen, habe ich 2007 bei der damaligen langen schweren Hitzeperiode entdeckt[40].

Erst in jüngster Zeit (ab ca. 2015) konnte ich mich richtig mit diesem Problem beschäftigen. Es ist jetzt klar, dass bei einigen Fällen sicherer mikrobieller Befall vorliegt, der zu unterschiedlicher Entfärbung der Zellen führt, mit eindeutigem mikroskopischem Nachweis von Mikroben. Es ist klar, dass die nicht eingedeckten Präparate nach ca. 30 Jahren häufig durch Abblassung unbrauchbar geworden sind, egal, wie die Präparate aufbewahrt wurden (in Kästen, auf Pappdeckeln, in Präparatetaschen aus PVC-Folien, in Schubladen als Rücken-an-Rücken-Ablage). Dabei betrifft die Veränderung in der *Pappenheim*-Färbung die Kerne der Zellen sehr schwer, die Erythrozyten fast gar nicht[41].

An nicht-eingedeckten Objektträgern ist häufig gut erkennbar, dass am Rand des ausgestrichenen Materials ein sehr starker mikrobieller Befall bzw. eine sehr starke Abblassung vorliegt und fast keine Kerne erhalten sind, im Zentrum des Materials, wo die Zellen dichter liegen, noch einige Kerne erhalten sind und weit weniger zahlreiche Mikroben vorkommen[42]. Solche Fälle mit regional unterschiedlich zahlreichen Mikroben und regional unterschiedlich starker Abblassung der Kerne sprechen für die mikrobielle Verursachung der Abblassung und für ein allmähliches Vordringen der Mikroben in das Präparat hinein und gegen einen rein chemischen Vorgang.

[37] das Eindeckmittel war zu stark verdünnt!
[38] beobachtet an einem Präparat von einem Semidünnschnitt (Methylmethacrylat-Einbettung)
[39] teilweise mit Kolorimetrie belegt
[40] seither haben wir nicht mehr den Puffer für die ganze Woche vorbereitet
[41] dies ist durch Kolorimetrie der Erythrozyten belegt.
[42] hier z. B. 33 Jahre alte Objektträger, Lagerung im Plastiktäschchen

Leider konnte ich ca. 2010 die Mikrobiologen der lokalen Universität nicht vom Sinn einer mikrobiologischen Untersuchung morphologisch auffälliger Präparate überzeugen.

Wenn sich mit der Pappenheim-Färbung gefärbte Objektträger im Lauf der Zeit schwer verändern, kann das auch am Färbe-Protokoll liegen oder an den chemischen Eigenschaften der Farbstoffe oder an den Konzentrationen der Farbstoffe in der angelieferten Lösung.

Das Methylenblau wird aus Erdöl hergestellt, es wurde von *H. Caro* bei der BASF 1876 erstmals aus Anilin-Farbstoffen synthetisiert. Bei der Synthese entsteht ein chemisches Gemisch, welches üblicherweise nicht speziell, z. B. durch Chromatographie, gereinigt wird. Wittekind und seine Arbeitsgruppe in Freiburg, die intensiv die histologischen und die Zytologischen Färbung erforscht haben, haben deshalb mit gereinigten Farbstoffen gearbeitet[15].

Wir haben in Ulm um 1990 herum Probleme mit unserer Pappenheim-Färbung gehabt und mussten das Protokoll erheblich modifizieren, weil die Präparate nicht mehr ausreichend angefärbt waren; offenkundig waren unsere Färbelösungen vom Hersteller geändert worden. Es ging das Gerücht, der Hersteller habe Probleme mit dem Ausgangsmaterial wegen eines untergegangenen Schiffes gehabt. Von befreundeten Labors wurde auch von Problemen mit den Färbelösungen eines anderen Herstellers berichtet.

Bemerkenswert ist, dass „unser“ Hersteller auf den Originalflaschen keine Angaben zu den eingesetzten Substanzmengen macht und auch nicht im „UserManual“. Im Gespräch mit einem akademischen Mitarbeiter des zuständigen Fachbereichs war ca. 2010 zu erfahren, dass die Produkte nach visueller Kontrolle frisch gefärbter Objektträger freigegeben werden. Eine chromatographische Analyse der angelieferten Substanzen oder eine kolorimetrische Analyse der Kontrollpräparate findet dort anscheinend nicht statt. So steht es 2025 auch in der „UserInfo“[43]; dort sind Beschreibungen der Farben von Kernen etc. aufgelistet, nach denen die jeweilige neue Charge der Färbelösung „validiert“ wird (mit statistischen Angaben: *specificity, sensitivity and repeatability of the product with a rate of 100 %*); das ist dreist![44].

Dabei ist Kolorimetrie nicht kompliziert, z. B. mit *ImageJ*[45] v.a. mithilfe eines Skripts, welches ich auf meiner Homepage im Abschnitt „Morphokurs“ zur Verfügung stelle („StartupMacros“).

Weiterhin ist es sehr bemerkenswert, dass nach der Publikation des AK Laboratorium der DGHO[46] im Herbst 2012[47], in der die Pappenheim-Färbung als Standard-Prozedur beschrieben wird, es kaum zu Einsendung von Präparaten zur Farbmessung kam und dass niemand nach dem Programm für die Farbmessung gefragt hat, das in der Publikation beschrieben ist.

Und weiterhin ist es bemerkenswert, dass aktuell Laboratorien, die Fortbildungen im Auftrag / in Abstimmung mit der DGHO anbieten, eine schwerwiegend vom Standard abweichende Färbung verwenden.

Diesen Gedankengang schließe ich mit der Frage ab, ob die weltweit angewandte hämatologische Standardfärbung von alleine aus sich heraus immer konstant dieselbe bleibt.

2.2.7.3. Vorwort zur Bildersammlung über die Erhaltung alter Präparate

Jetzt folgen fotografische Beispiele aus der Lehrsammlung mit bestens erhaltenen Zellbildern einerseits und mit weitgehender Zerstörung der Zellen andererseits. Natürlich können diese Bilder das mikroskopische Erscheinungsbild nur andeuten. Aber mit den üblichen Program-

[43] UserInfo 101424ug-mk-3.pdf auf merckmillipore.com

[44] Dieser Hersteller hat uns in den 1990er Jahren das Immersionsöl ohne Rücksprache oder Mitteilung mit einem Alkohol versehen, das die Präparate binnen kurzer Zeit entfärbt hat

[45] siehe Abschnitt 2.2.4.14.2.4 auf Seite 35

[46] Deutsche Gesellschaft für Hämatologie und med. Onkologie

[47] Th. Binder et. al. für den Arbeitskreis Laboratorium der DGHO, Lab Med 2012; 36(5): 293–309

men für die Darstellung von PDF-Dokumenten kann man stark vergrößern und die Bilder sind mit hoher Auflösung aufgenommen, sodass sie mehr Details erkennen lassen als auf Papier.

Die Fotos wurden an einem bestens ausgestatteten und mit sorgfältig nach *Köhler* eingestellten Mikroskop *Axioskop* aufgenommen mit einer Kamera *Canon EOS-1Ds* im RAW-Format, am Rechner mit dem Programm *Capture One* „entwickelt“, nicht beschnitten und nicht mit den raffinierten Bildverbesserungen „geschminkt“, die heutzutage möglich sind. Lediglich die Farbtemperatur wurde korrigiert nach „leeren“ im Bild enthaltenen Stellen.

Die Bildauswahl zeigt die Varianten der Phänomene, aber keine Informationen über die Häufigkeit schwerer Veränderungen bei Langzeit-Lagerung von mikroskopischen Präparaten.

Ich weiß nicht, ob diese Veränderungen nur bei alten Präparaten in meiner Lehrsammlung auftreten. In meiner Sammlung sind Präparate aus zwei Laboren der Universitätsklinik Ulm (hämatologisches Routinelabor und zytologisches Labor), dem hämatologisch-zytologischen Labor des Bundeswehrkrankenhauses in Ulm und aus dem hämatologisch-zytologischen Labor des Klinikums in Wuppertal. Meine Lehrsammlung enthält sehr viele Präparate aus den Jahren 1978 (wenige) bis 2012 (wenige).

2.2.7.4. 42 Jahre alte Objektträger mit Knochenmark-Zytologie

Die Abbildungen 2.18 bis 2.21 auf den Seiten 49–51 zeigen die nicht eingedeckten 42 Jahre alten Objektträger einer hervorragend erhaltenen Knochenmark-Zytologie ohne jegliche Zeichen der Alterung. Die *Giemsa*-Färbung der Knochenmark-Histologie allerdings ist schwer abgeblasst und zeigt nicht einzuordnende Kristalle. Diese *Giemsa*-Färbung an Semidünnschnitten ist nicht mit der *Giemsa*-Färbung an Paraffinschnitten vergleichbar, ein solch schlechter Zustand ist mir von *Giemsa*-Färbungen an Paraffinschnitten nicht geläufig. Morphologisches Schmankerl: gebündelte farblose längliche Kristalle in den Plasmazellen dieses Multiplen Myeloms.

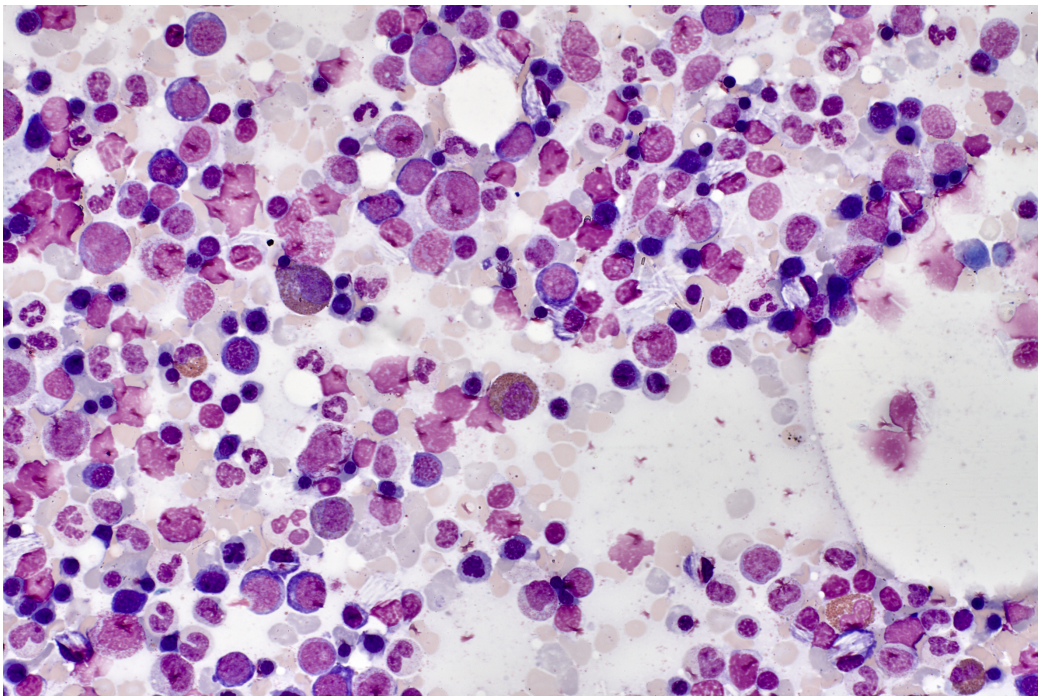

Abbildung 2.18.: 42 Jahre alter nicht eingedeckter Objektträger, sehr gut erhalten

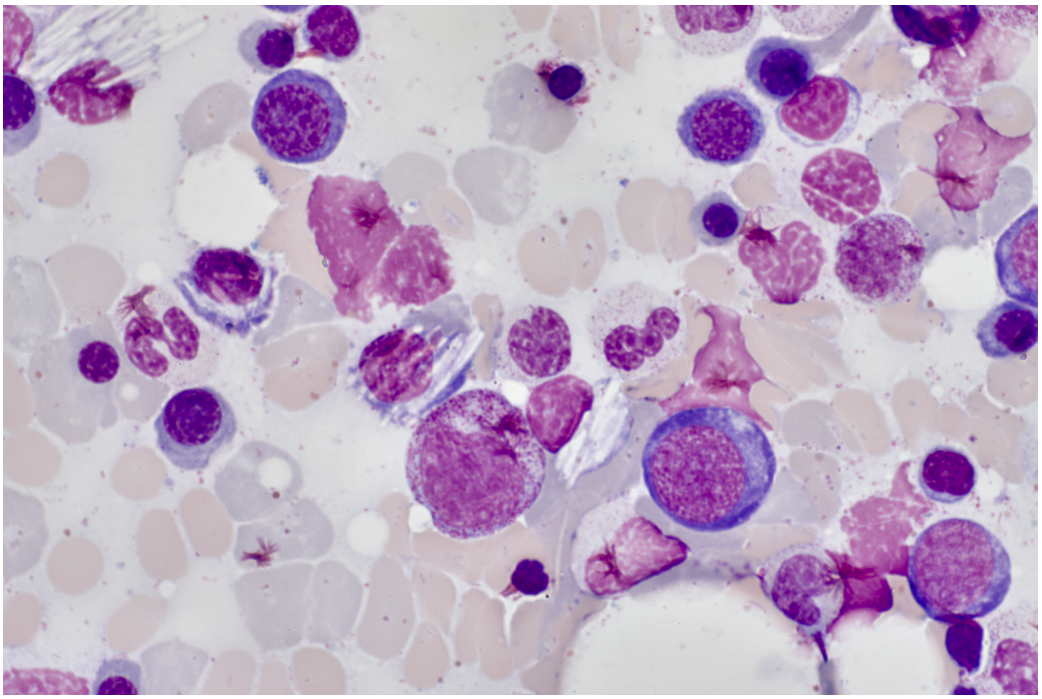

Abbildung 2.19.: 42 Jahre alter nicht eingedeckter Objektträger, sehr gut erhalten, Schmankerl: Plasmazellen mit Kristallnadeln

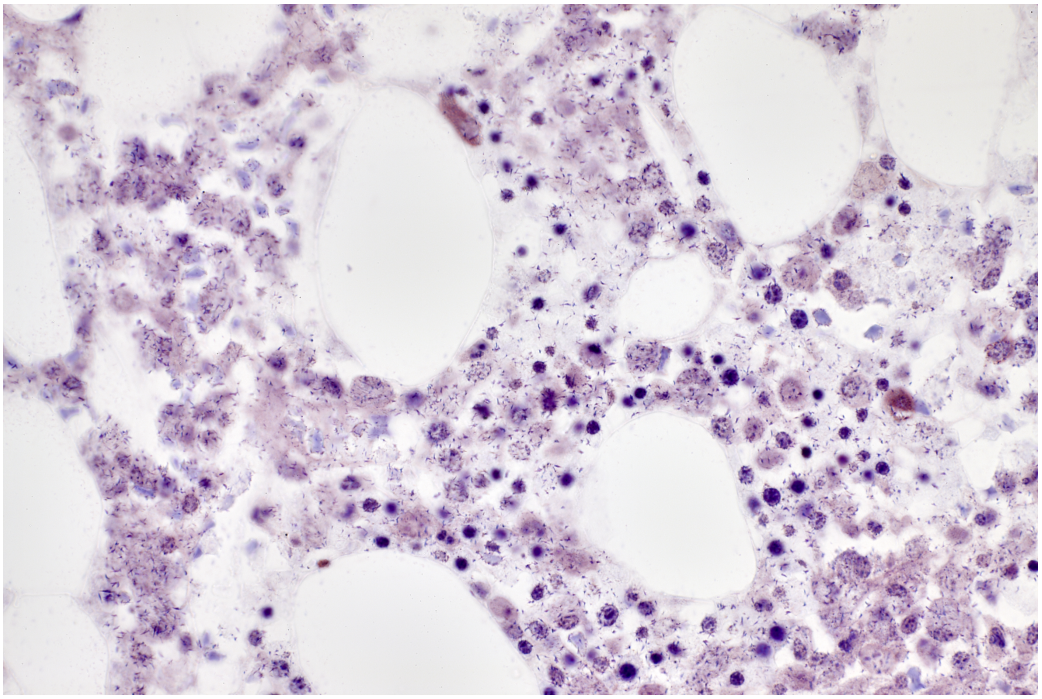

Abbildung 2.20.: 42 Jahre alter Objektträger, Fall wie oben, KM-Histologie, Semidünnschnitt, *Giemsa*, stark abgeblasst, Kristalle; diese *Giemsa*-Färbung an Semidünnschnitten ist nicht mit der *Giemsa*-Färbung an Paraffinschnitten vergleichbar!

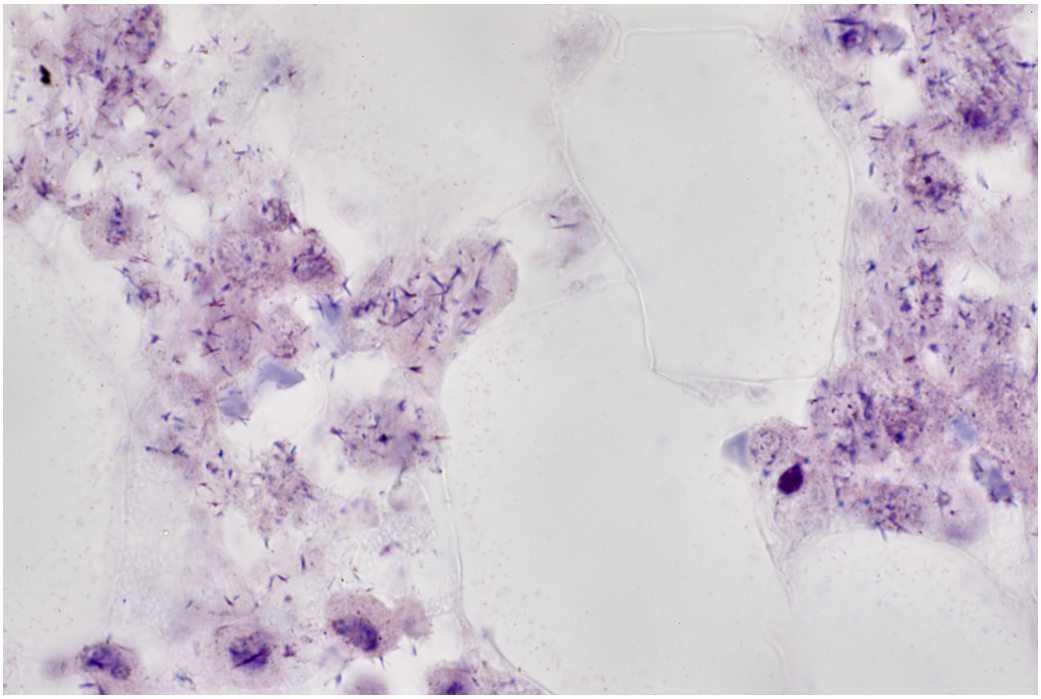

Abbildung 2.21.: 42 Jahre alter Objektträger, 100* Öl, Kristalle

2.2.7.5. 37 Jahre alte Objektträger mit Lymphknoten-Zytologie

Die Abbildungen 2.22 bis 2.26 auf den Seiten 52–54 stammen vom selben 37 Jahre alten nicht eingedeckten Objektträger, Lymphknotenzytologie bei einem Berner Sennenhund mit einem *familiären hochmalignen Lymphom*, *Burkitt*-artige Morphologie. Teilweise schwere Abblassung der Zellen und fragliche „Mikroben“, im Zentrum des Präparates sehr gut erhaltene Areale ohne „Mikroben“ und Areale mit einigen gut erhaltenen Zellen, aber mit „Mikroben“.

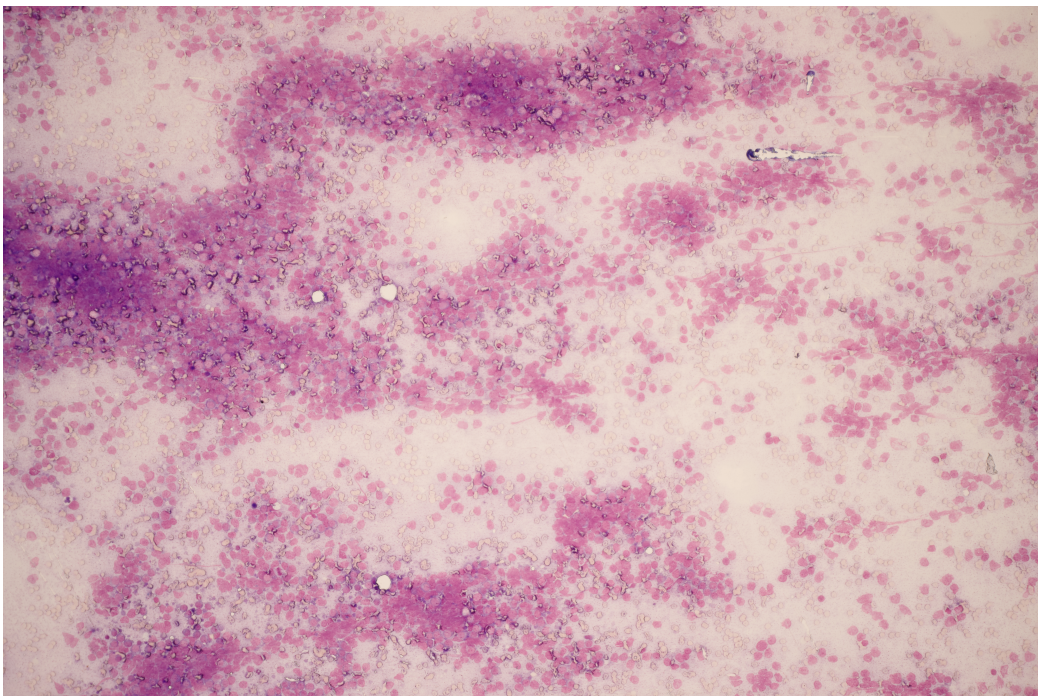

Abbildung 2.22.: 37 Jhr. alter OT, Lymphknotenaspirat, nicht eingedeckt, peripher total abgeblasst

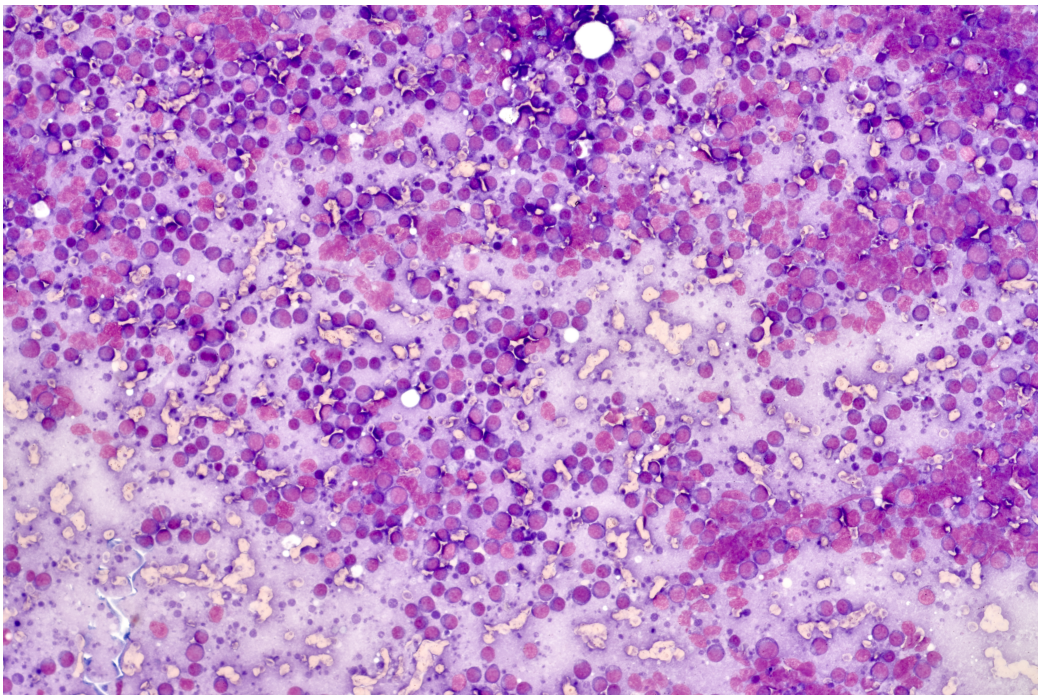

Abbildung 2.23.: 37 Jhr. alter OT, Lymphknotenaspirat, nicht eingedeckt, im Zentrum des Ausstrichs gut erhalten, hochmal. NHL Blasten, massenhaft Zytoplasma-Fragmente

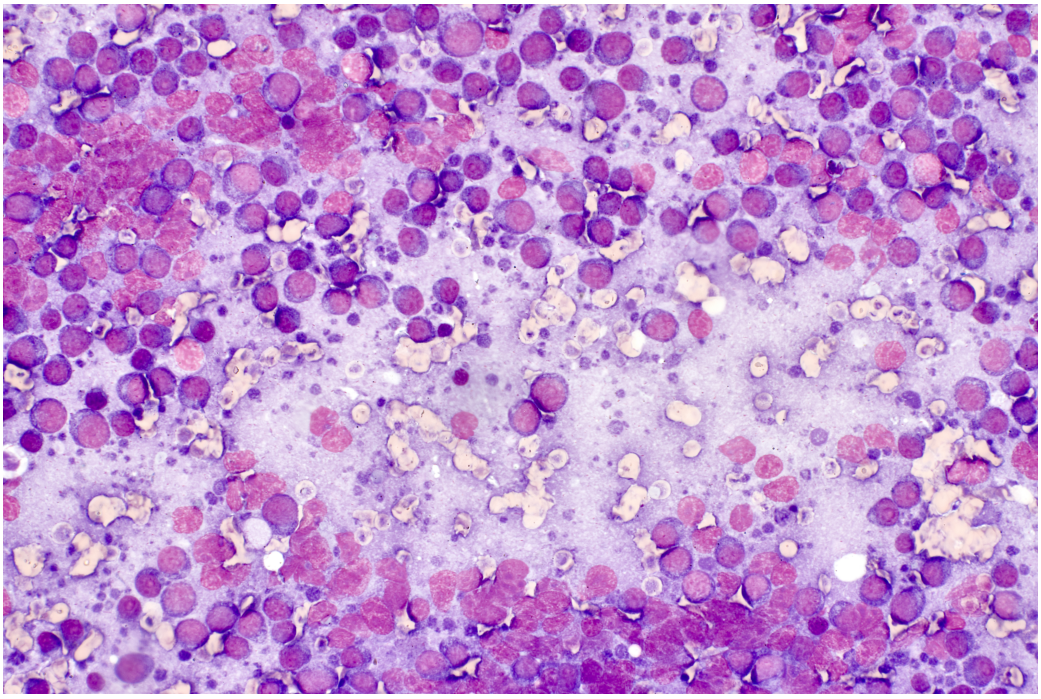

Abbildung 2.24.: 37 Jhr. alter OT, Lymphknotenaspirat, nicht eingedeckt, zentral sehr gut erhalten, hochmal. NHL Blasten, keine „Mikroben“

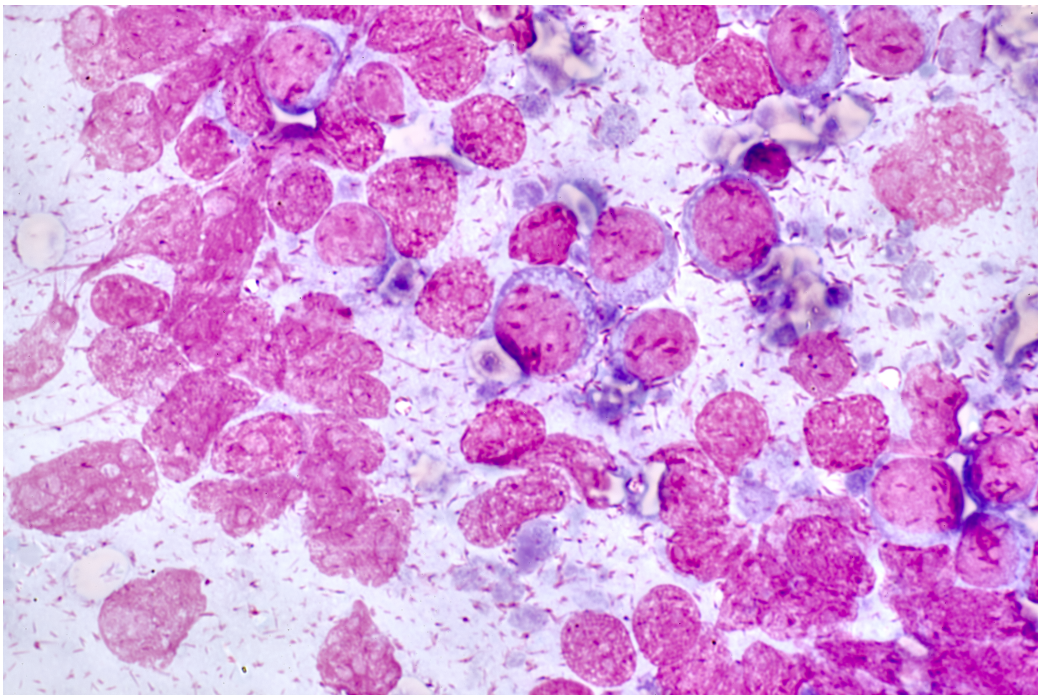

Abbildung 2.25.: 37 Jhr. alter OT, Lymphknotenaspirat, nicht eingedeckt, weniger peripher, einige gut erhaltene Zellen, Granula (Mikroben?)

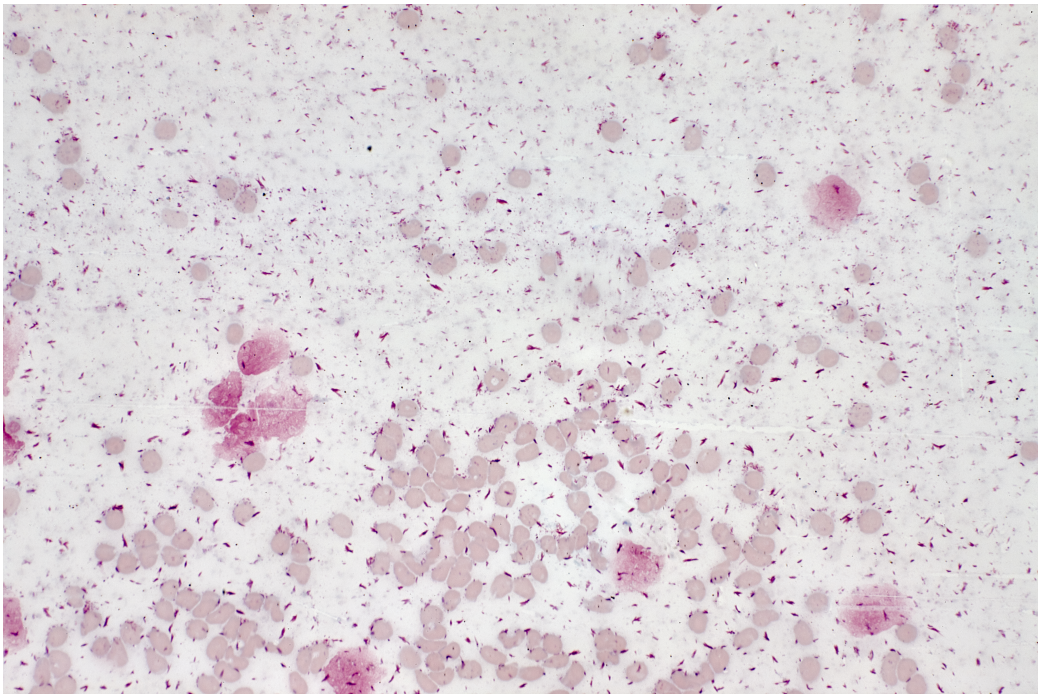

Abbildung 2.26.: 37 Jhr. alter OT, Lymphknotenaspirat, nicht eingedeckt, peripher „Granula“ (Mikroben?)

2.2.7.6. 33 Jahre alte Objektträger mit Lymphknoten-Zytologie

Die Abb. 2.27 bis 2.29 auf den Seiten 55–56 zeigen starke Abblassung der Kerne und überall im Hintergrund massenhaft „Granula“, mit dennoch recht gut erhaltenen Kernen; stellenweise Mischung aus schwerer Zerstörung und guter Erhaltung, stellenweise nur zerstörte Zellen.

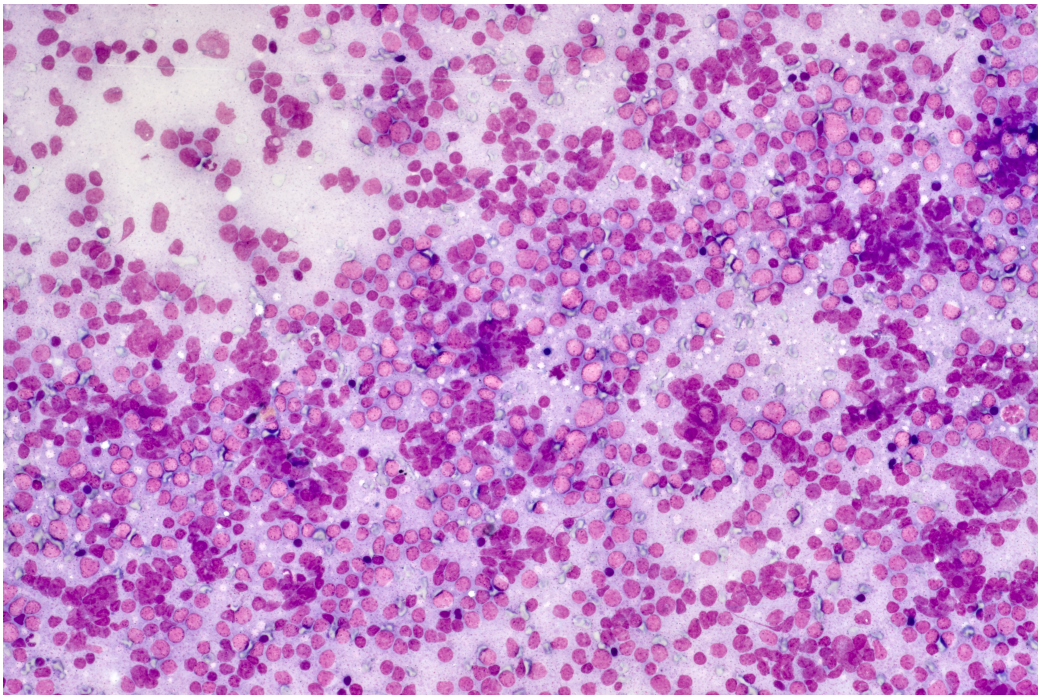

Abbildung 2.27.: 33 Jhr. alter OT, Lymphknotenaspirat, nicht eingedeckt, Mantelzell-Lymphom; abgeblasst mit erhaltenen Zellen)

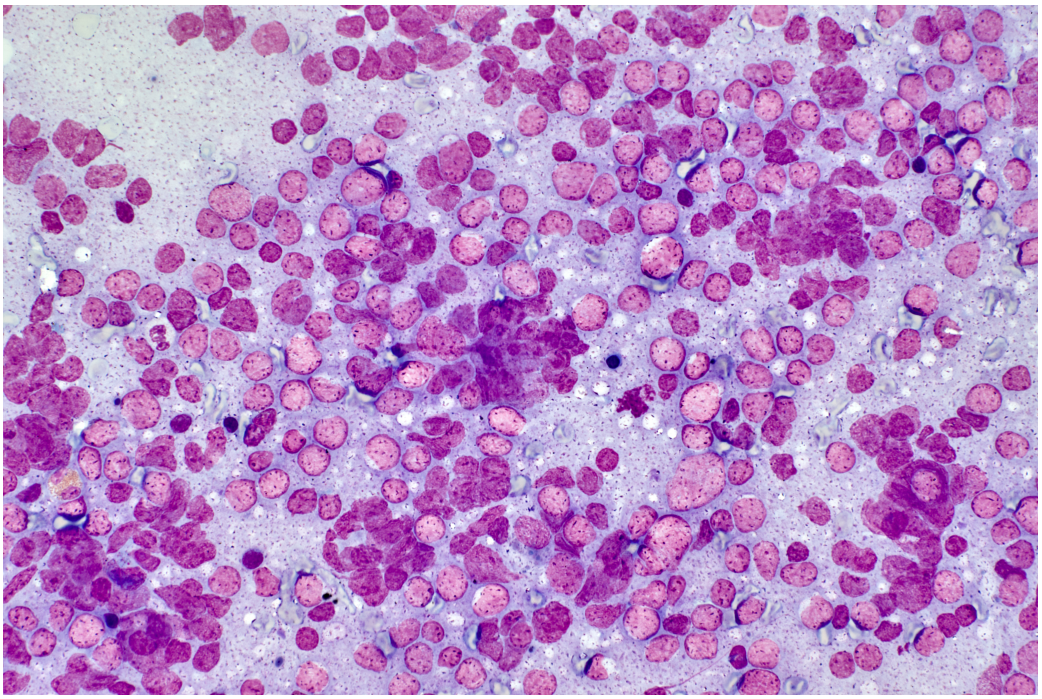

Abbildung 2.28.: 33Jhr. alter OT, Lymphknotenaspirat, nicht eingedeckt, Mantelzell-Lymphom; abgeblasst mit erhaltenen Zellen)

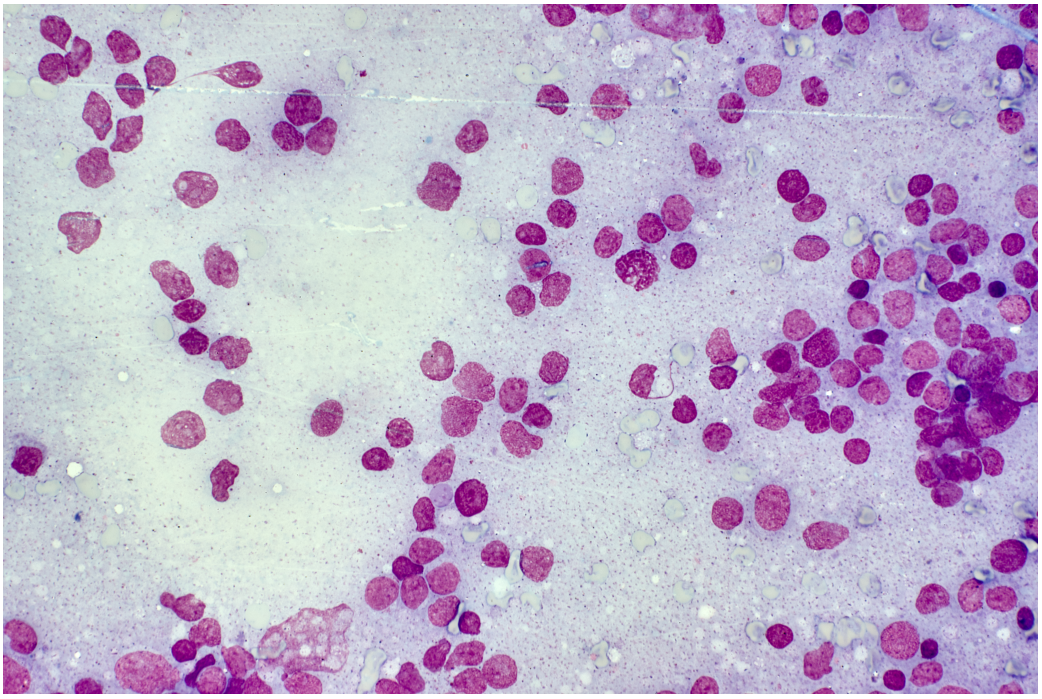

Abbildung 2.29.: 33 Jhr. alter OT, Lymphknotenaspirat, nicht eingedeckt, Mantelzell-Lymphom; abgeblasst ohne erhaltene Zellen)

2.2.7.7. 32 Jahre alte Objektträger, Blutausstrich, Detailbild

Die Abb. 2.30 zeigt bei hoher Vergrößerung eine sehr starke Abblassung der Kerne und etwa korrekt gefärbte Erythrozyten. Nicht eingedeckter Blutausstrich, Blastenschub einer myeloproliferativen Erkrankung mit hochgradiger Verfaserung des Knochenmarks. Die „Mikroben“ liegen auf den Kernen, nicht auf dem Zytoplasma, nicht im Hintergrund.

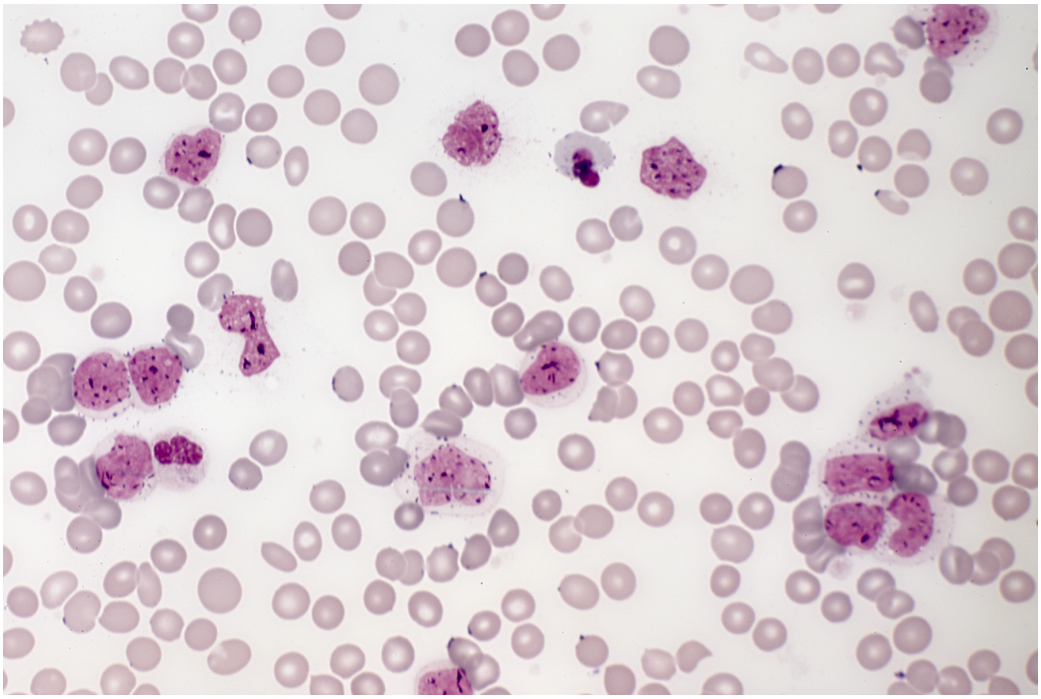

Abbildung 2.30.: 32 Jhr. alter OT, Blutausstrich, nicht eingedeckt, hohe Vergrößerung

2.2.7.8. 32 Jahre alter Objektträger, Blutausstrich, peripher vs. zentral

Die Abb. 2.31 bis 2.34 auf den Seiten 58–59 von einem nicht eingedeckten Objektträger eines CML-Blastenschubes zeigen die Abhängigkeit der Veränderungen von der Lage auf dem Objektträger: peripher gelegen stak abgeblasste Kerne und reichlich „Mikroben“, zentral gelegen keine Abblassung der Kerne und keine „Mikroben", manchmal aber doch auch „Mikroben“.

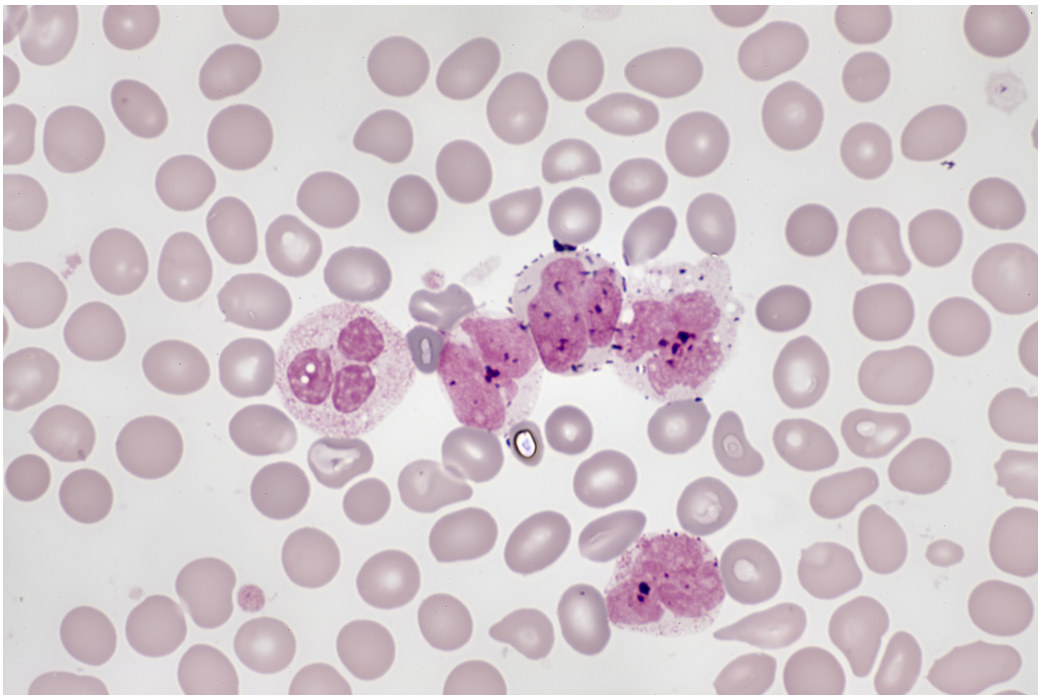

Abbildung 2.31.: 32 Jhr. alter OT, Blutausstrich, nicht eingedeckt, peripher stark abgeblasste Kerne, viele „Mikroben“

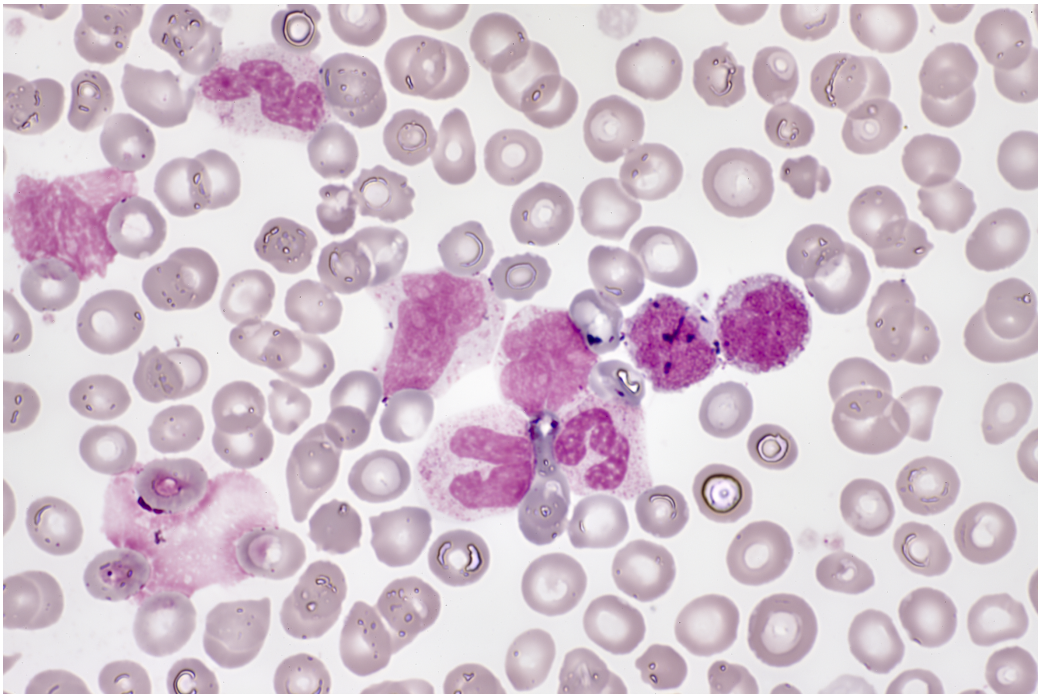

Abbildung 2.32.: 32 Jhr. alter OT, Blutausstrich, nicht eingedeckt, peripher stark abgeblasste Kerne, viele „Mikroben“

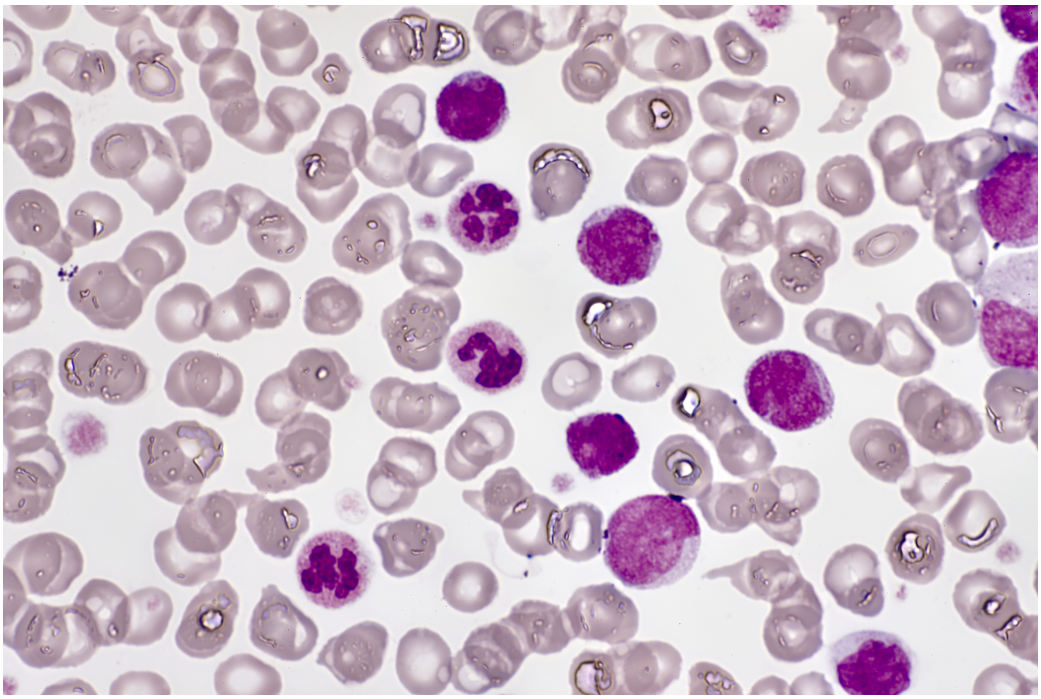

Abbildung 2.33.: 32 Jhr. alter OT, Blutausstrich, nicht eingedeckt, im dichten zentralen Ausstrich nicht abgeblasste Kerne, keine „Mikroben“

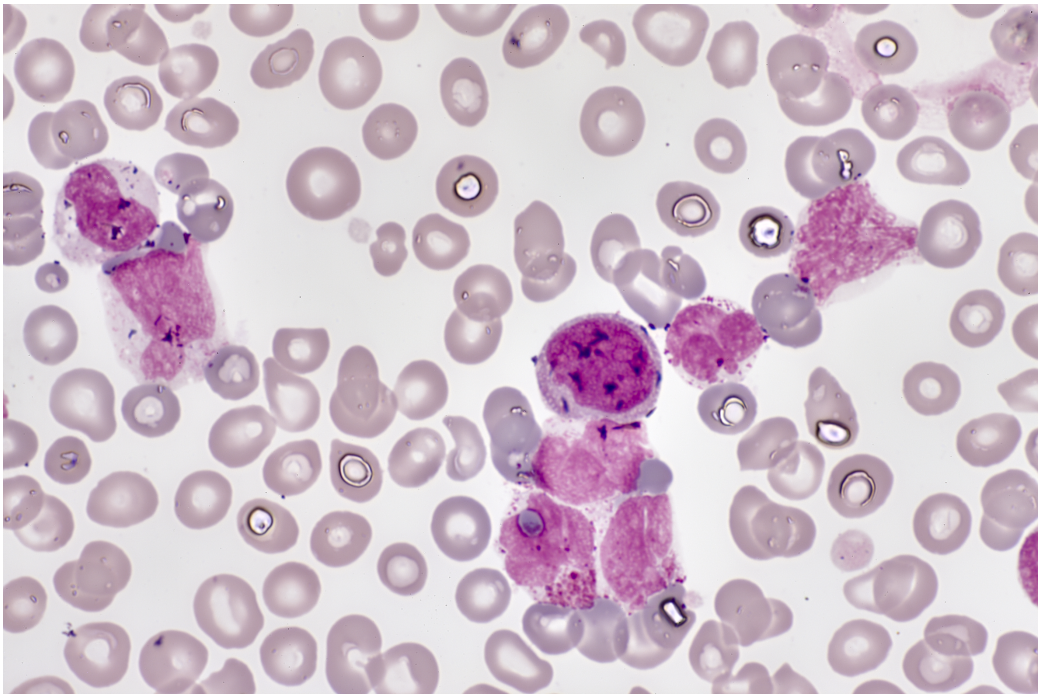

Abbildung 2.34.: 32 Jhr. alter OT, Blutausstrich, nicht eingedeckt, in anderem dichten zentralen Ausstrich nicht abgeblasste Kerne, einige „Mikroben“

2.2.7.9. 30 Jahre alte Objektträger, Blutausstrich und KM-Ausstrich

Die Abbildungen 2.35 bis 2.38 auf den Seiten 60–62 zeigen einen Blutausstrich und einen Knochenmarkausstrich, 30 Jahre alt, beide eingedeckt, von einem myelodysplastischen Syndrom mit Exzess von Blasten. Im Blut mäßig kräftige Färbung, aber in Arealen mit Luft unter dem Deckglas schwer abgeblasste Kerne, teils in Auflösung, fragliche abnorme Granula im Hintergrund und im Zytoplasma. Die Knochenmarkzytologie ist optimal erhalten.

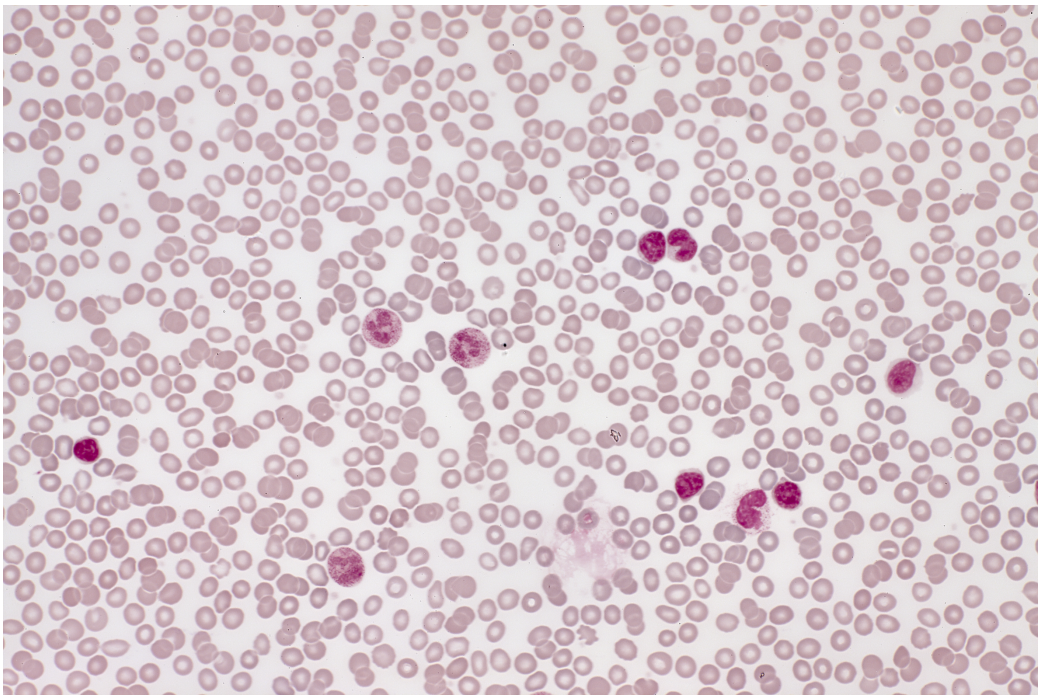

Abbildung 2.35.: 30 Jhr. alter OT, Blutausstrich, eingedeckt, mäßig intensive Färbung

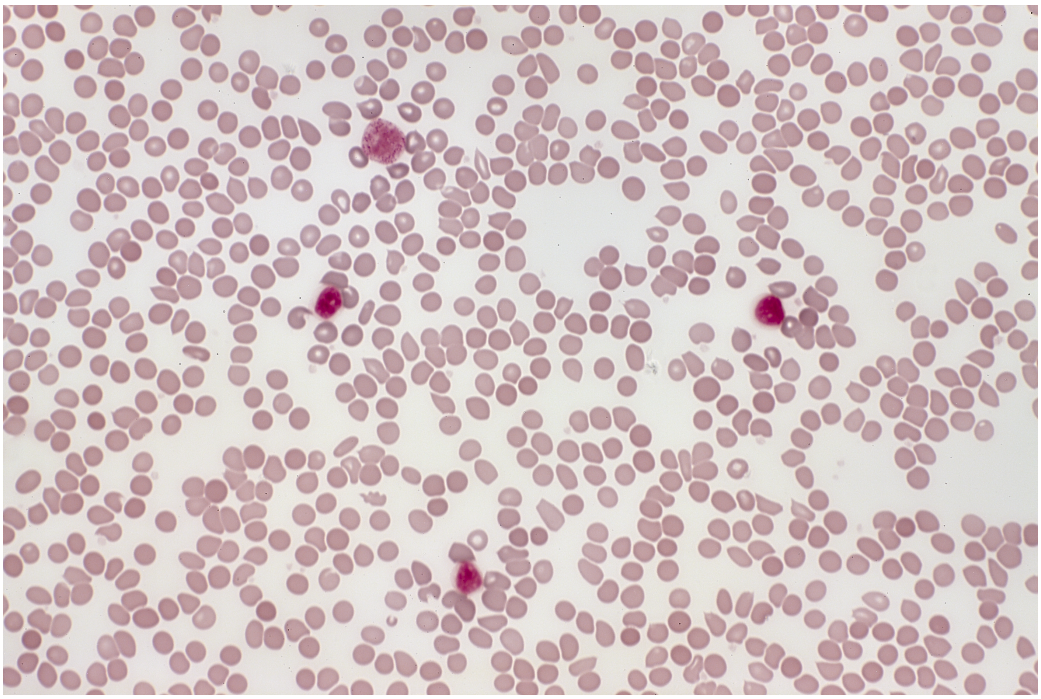

Abbildung 2.36.: 30 Jhr. alter OT, Blutausstrich, eingedeckt, mäßig intensive Färbung; Kerne in Arealen mit Luft unter dem Deckglas schwer abgeblasst

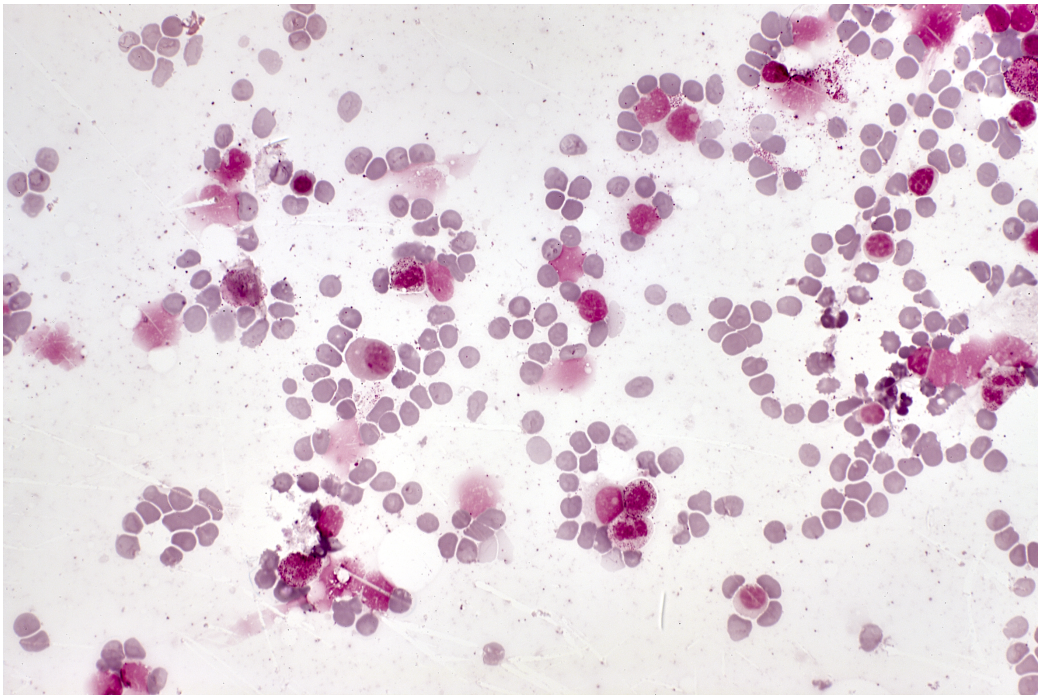

Abbildung 2.37.: 30 Jhr. alter OT, Blutausstrich, eingedeckt, mäßig intensive Färbung; Kerne in Arealen mit Luft unter dem Deckglas schwer abgeblasst und teils aufgelöst, Granula im Hintergrund und im Zytoplasma („Mikroben“?)

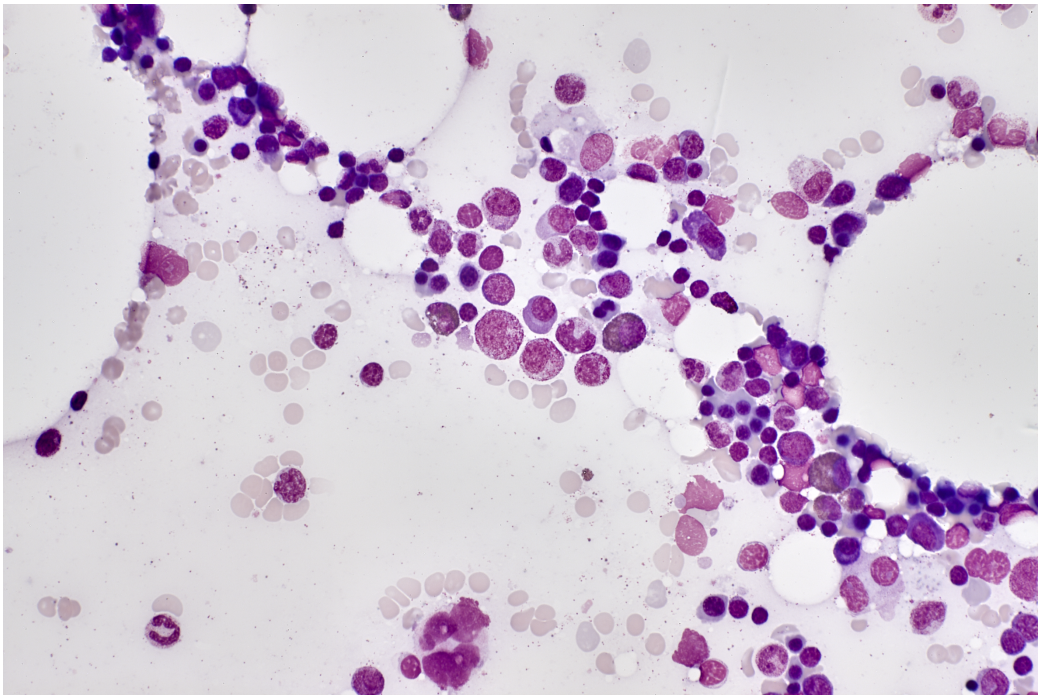

Abbildung 2.38.: 30 Jhr. alter OT, KM-Ausstrich, eingedeckt, vollkommen intakte Färbung

2.2.7.10. 26 Jahre alte Objektträger, Liquorzytologie

Die Abbildungen 2.39 bis 2.40 auf dieser Seite zeigen die Liquorzytologie, die in der Routine vor Knochenmarktransplantation entnommen wurde, mit einer Zellzahl von 88/μl. Die zahlreichen Blasten haben im weiten Zytoplasma große Auerstäbchen und teilweise zusätzlich zahlreiche Mikroben. Da der Patient keine entsprechenden Symptome hatte, muss man von einem Befall des Liquorpräparates ausgehen. Die Färbung ist vollkommen erhalten!

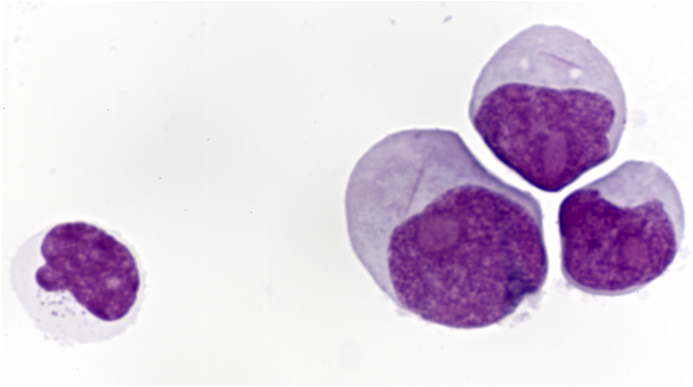

Abbildung 2.39.: 26 Jhr. alter OT, Liquorzytologie, eingedeckt, Blasten mit Auerstäbchen

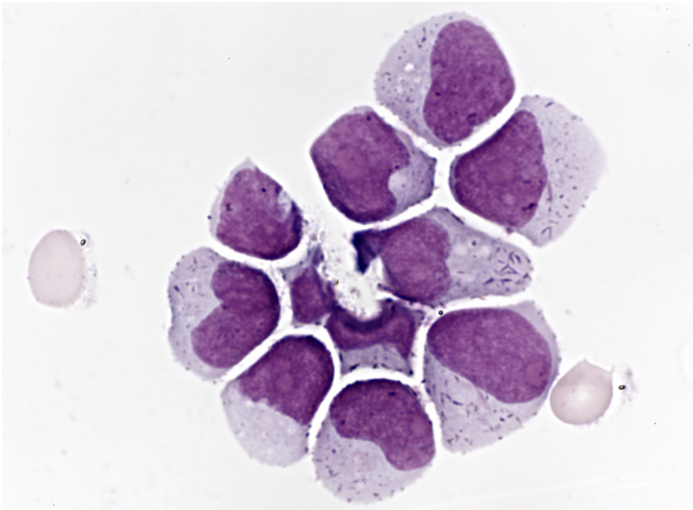

Abbildung 2.40.: 26 Jhr. alter OT, Liquorzytologie, eingedeckt, Blasten mit zahlreichen Mikroben

2.2.7.11. 33 Jahre alte Objektträger, Blutausstrich, abgeblasst trotz Deckglas

Dieser Fall wurde in einem Kasten aufbewahrt, mit und ohne Deckglas, Blutausstriche einer chronischen myelomonozytären Leukämie.

Trotz Deckglas, ohne Luftblase, peripher stark abgeblasste Zellen und Granula über den Zellen, zentral keine Granula, gut gefärbte Zellen.

Ohne Deckglas peripher stark abgeblasst, Kerne aufgelöst, keine Granula; zentral aber gut erhalten Zellen!

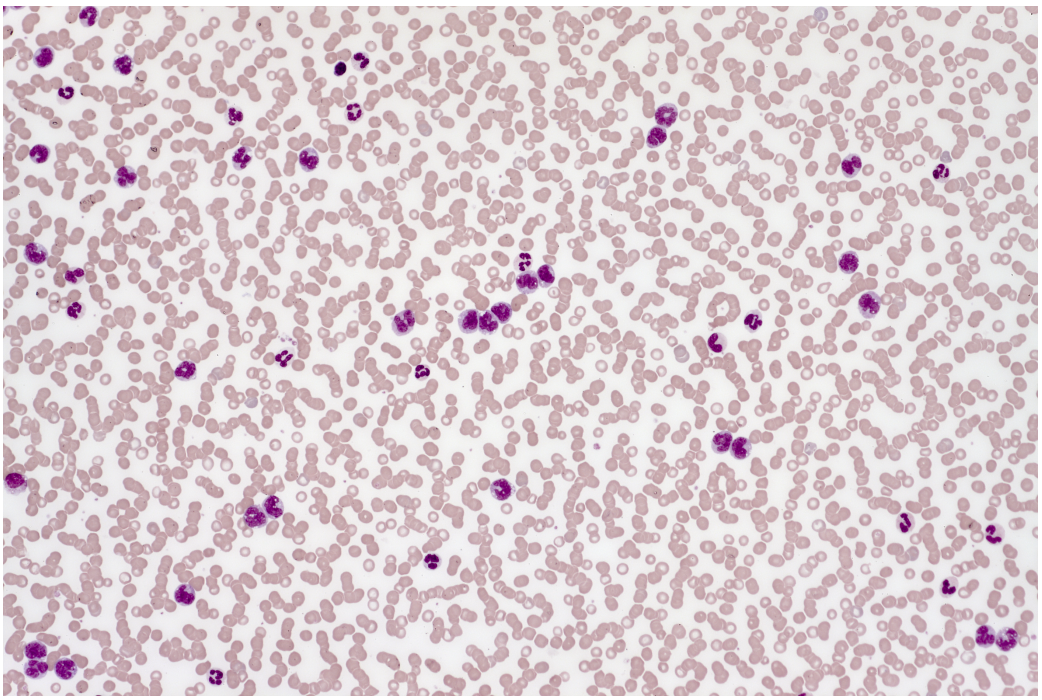

Abbildung 2.41.: 33 Jhr. alter OT, Blutausstrich, eingedeckt, CMML, zentral gut gefärbt

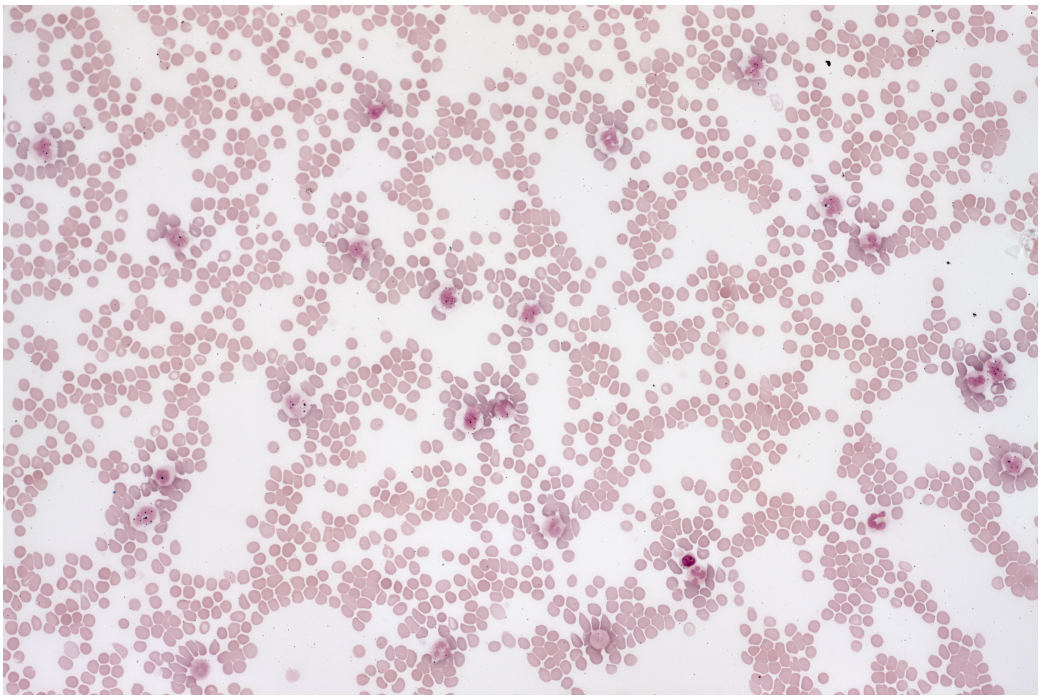

Abbildung 2.42.: 33 Jhr. alter OT, Blutausstrich, eingedeckt, CMML, peripher schwer abgeblasst, „Granula“

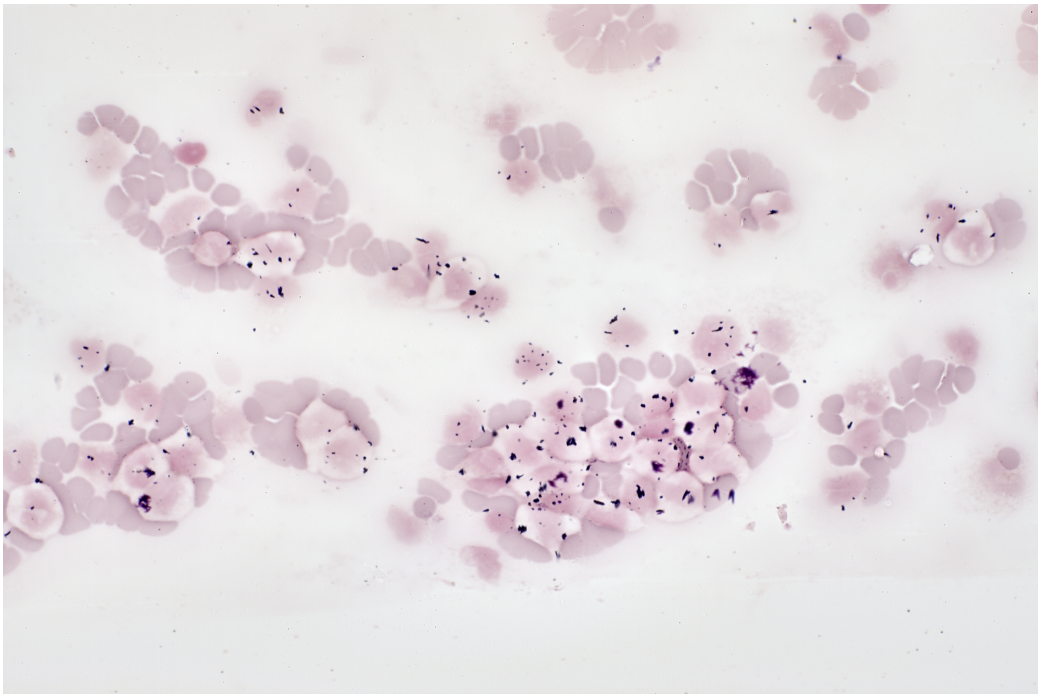

Abbildung 2.43.: 33 Jhr. alter OT, Blutausstrich, eingedeckt, CMML, peripher schwer abgeblasst, „Granula“

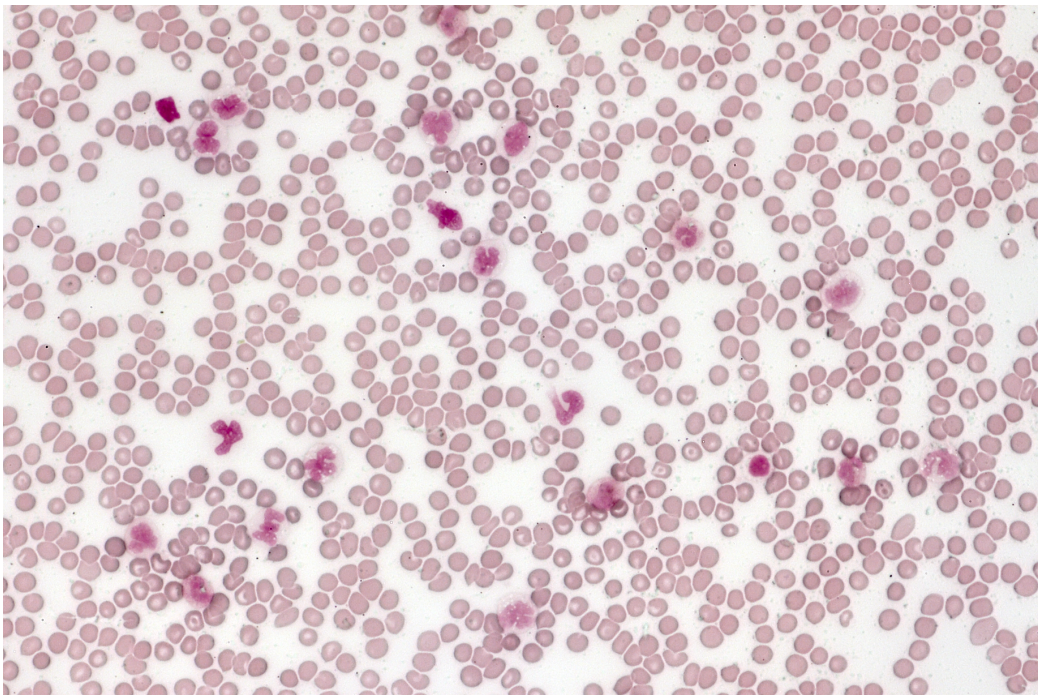

Abbildung 2.44.: 33 Jhr. alter OT, Blutausstrich, nicht eingedeckt, CMML, peripher schwer abgeblasst, Kerne in Auflösung, keine „Granula“

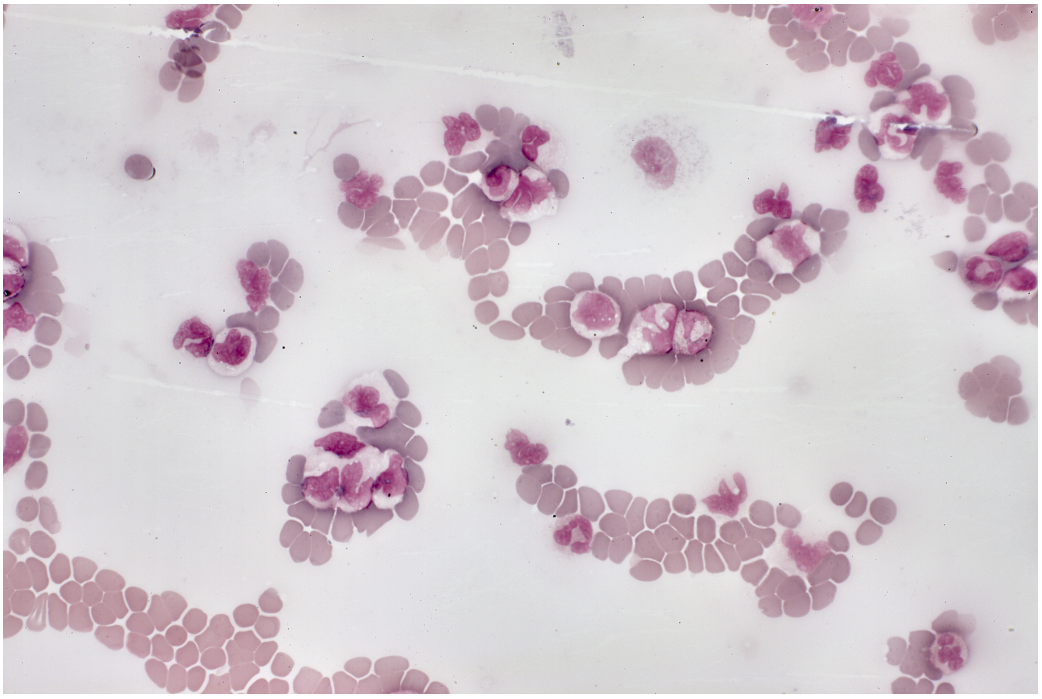

Abbildung 2.45.: 33 Jhr. alter OT, Blutausstrich, nicht eingedeckt, CMML, peripher schwer abgeblasst, Kerne in Auflösung, keine „Granula“

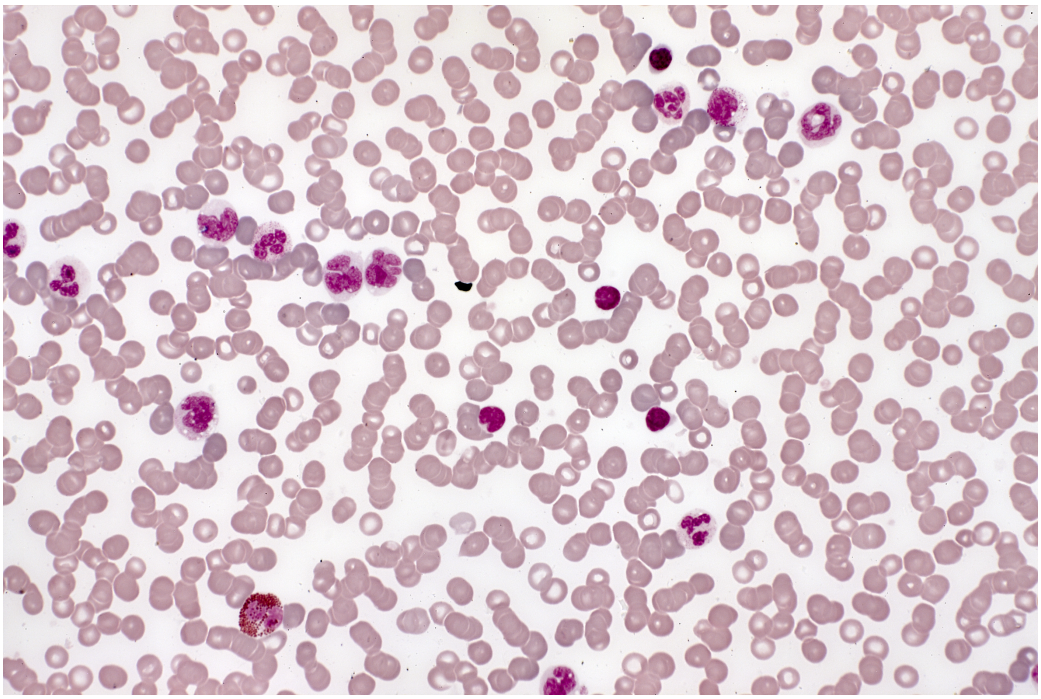

Abbildung 2.46.: 33 Jhr. alter OT, Blutausstrich, nicht eingedeckt, CMML, zentral gut gefärbt

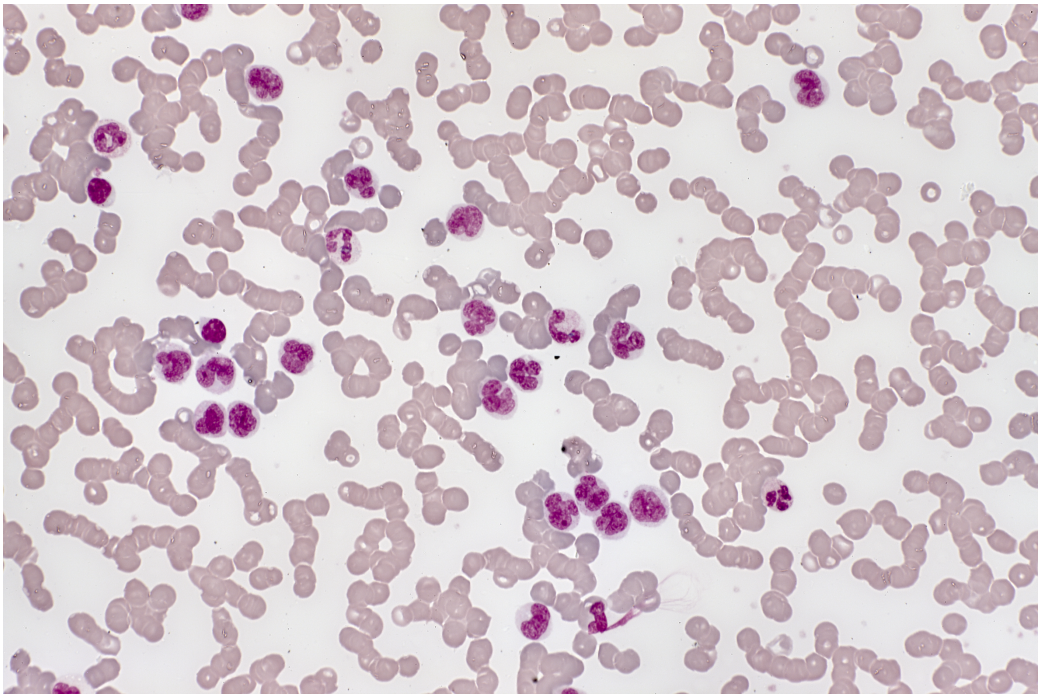

Abbildung 2.47.: 33 Jhr. alter OT, Blutausstrich, nicht eingedeckt, CMML, zentral gut gefärbt

2.2.7.12. 34 Jahre alter Objektträger, abgeblasst trotz Deckglas, mit Mikroben

Dieser Fall mit einem hochmalignen Lymphom in einem Lymphknotenaspirat ist sehr schwer verändert, obwohl der Objektträger primär eingedeckt worden war. Das Aspirat ist insgesamt blass, peripher stark abgeblasst, dort sieht man viele Mikroben über den Zellen und im Hintergrund; zentral im Ausstrich blass mit einigen gut beurteilbaren Zellen, keine Mikroben.

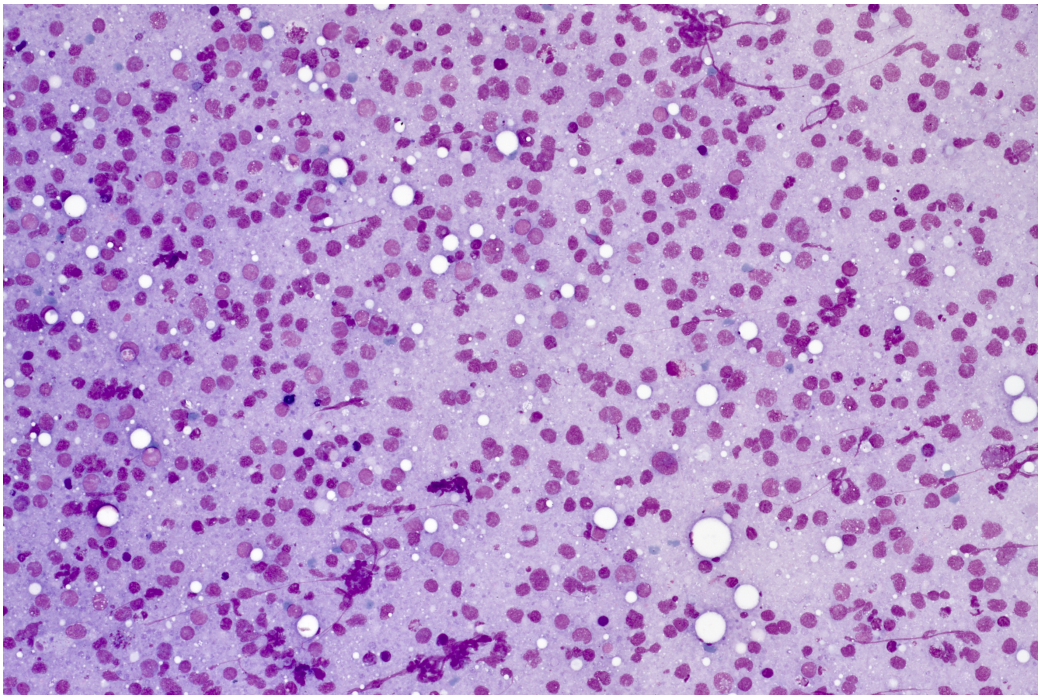

Abbildung 2.48.: 34 Jahre alter Objektträger, primär eingedeckt, abgeblasst

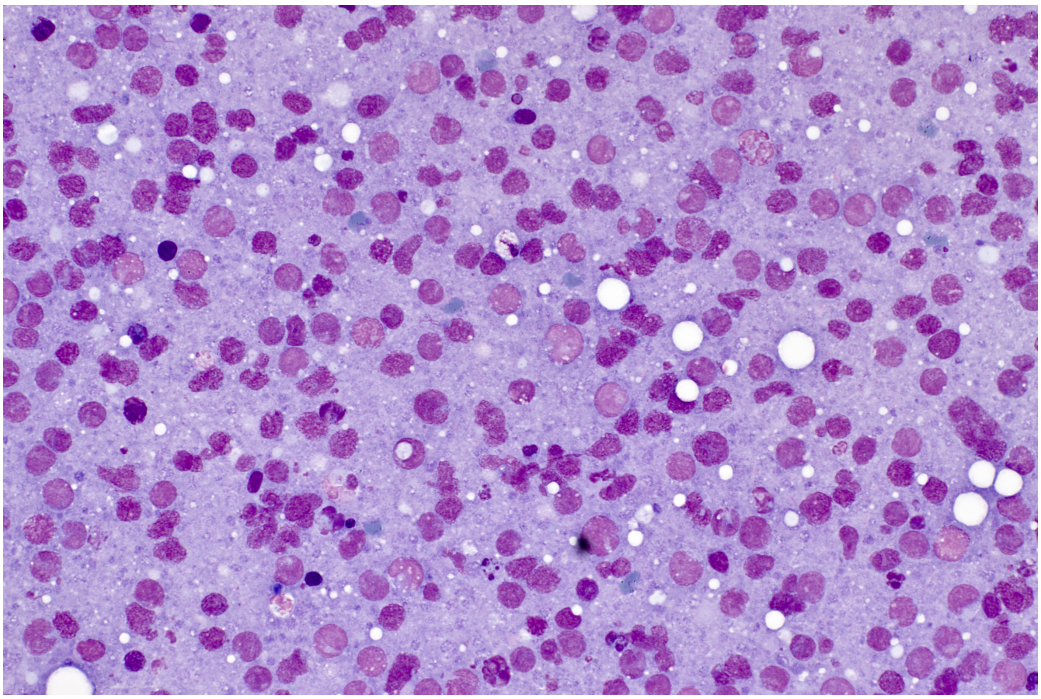

Abbildung 2.49.: 34 Jahre alter Objektträger, primär eingedeckt, abgeblasst, zentral aber noch einige gut beurteilbare Zellen

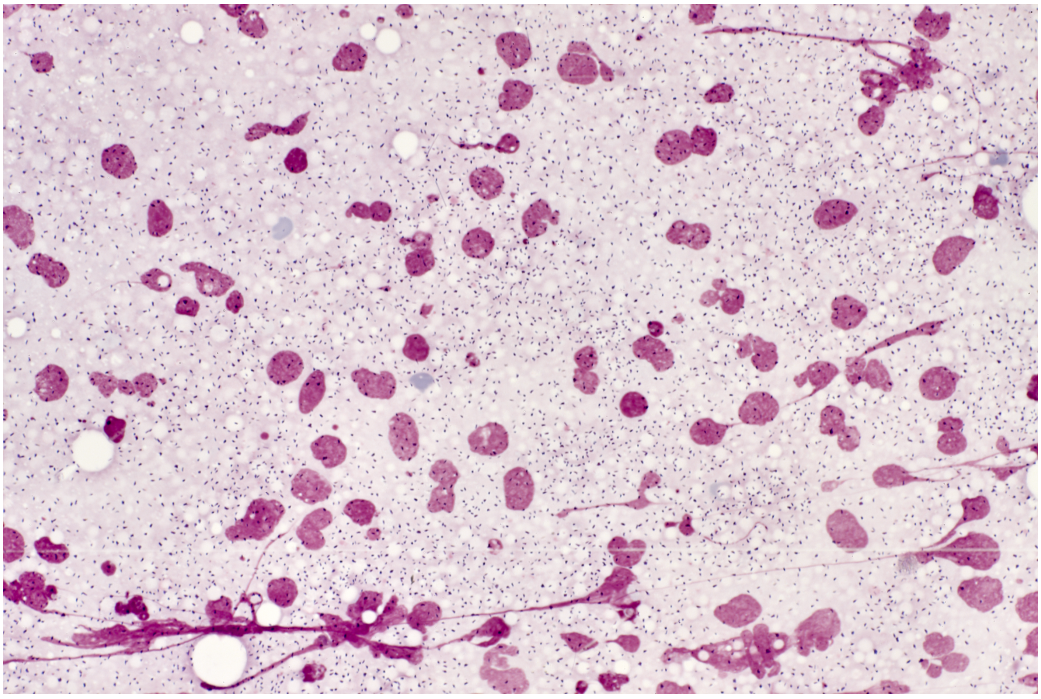

Abbildung 2.50.: 34 Jahre alter Objektträger, primär eingedeckt, peripher schwer abgeblasst, massenhaft Mikroben

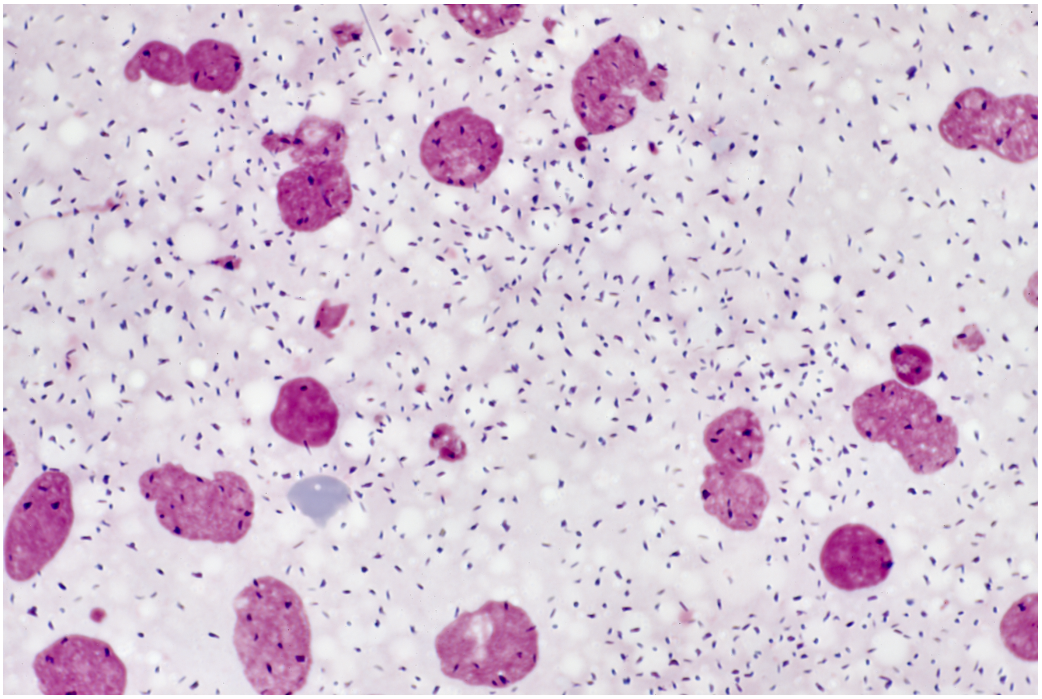

Abbildung 2.51.: 34 Jahre alter Objektträger, primär eingedeckt, peripher schwer abgeblasst, massenhaft Mikroben

2.2.7.13. nur 11 Jahre alter Objektträger, nicht eingedeckt, mit Mikroben

Dieser Fall erschreckt mich sehr! Die Ausstriche sind in Aachen angefertigt und gefärbt worden, nicht eingedeckt. Sie wurden zur Kolorimetrie eingesandt; ich habe sie angesehen, um auch auswärts gefärbte Präparate zu kontrollieren. Die Zellen sind vor allem zentral gut gefärbt, aber sie sind von „Mikroben“ befallen. In der Fahne sind die Zellen schwer abgeblasst, darüber liegen sehr viele Mikroben. Was ich mir schwer erklären kann: wenn es Mikroben über den kernhaltigen Zellen gibt, sind die Granulozyten immer noch ohne Mikroben, nicht nur in diesem Fall.

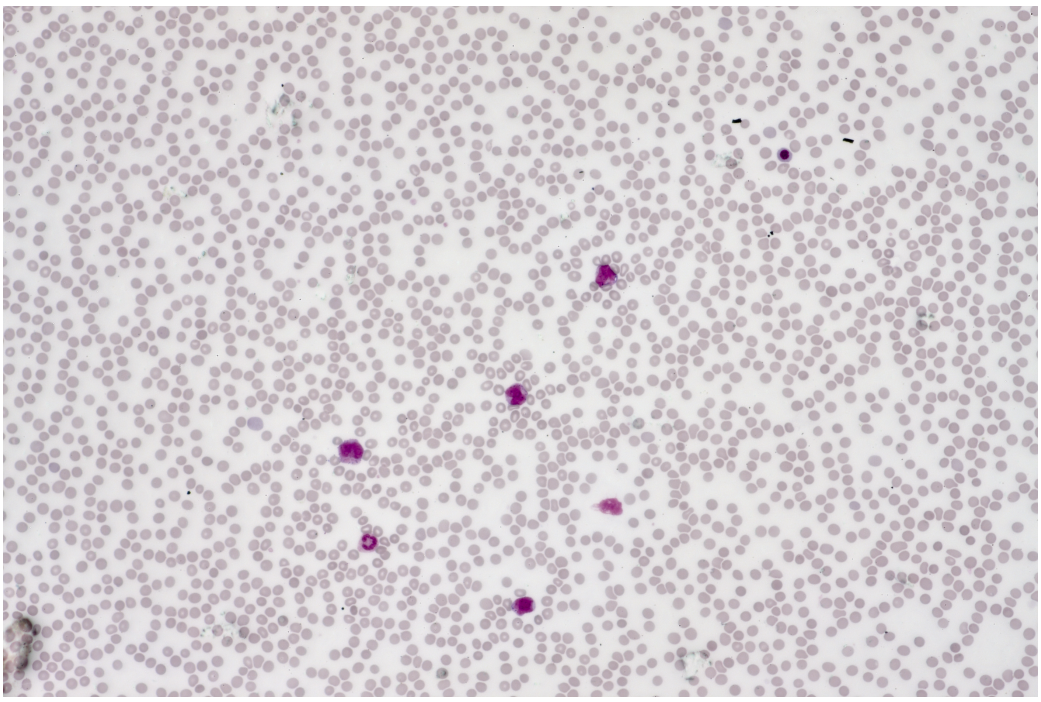

Abbildung 2.52.: 11 Jahre alter Objektträger, nicht eingedeckt, gut gefärbt

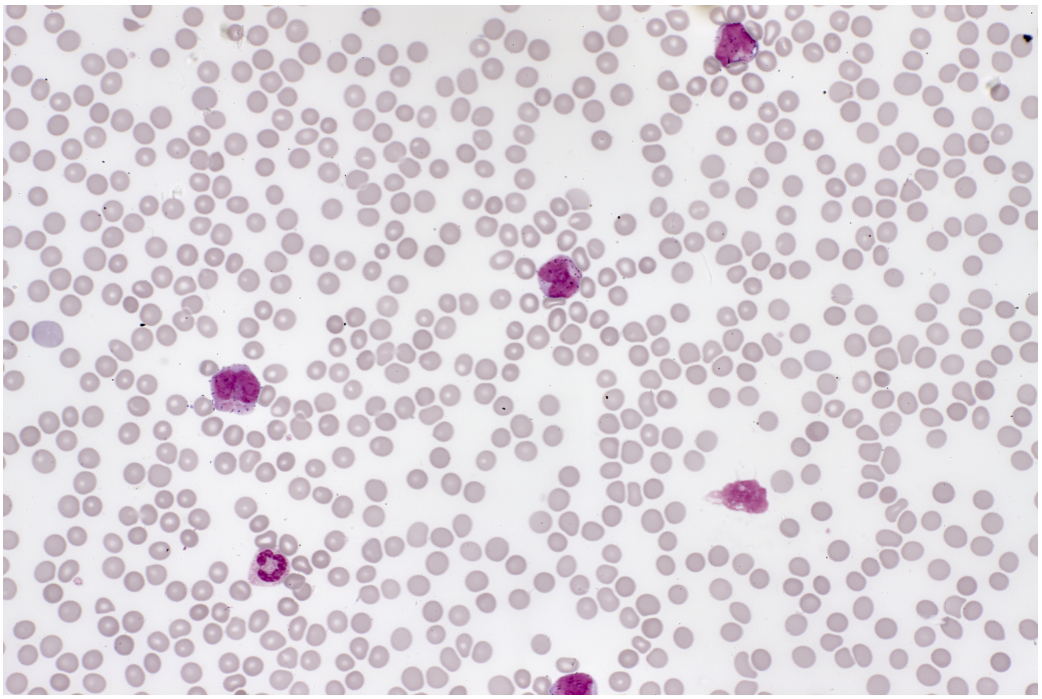

Abbildung 2.53.: 11 Jahre alter Objektträger, nicht eingedeckt, gut gefärbt, bei genauem Hinsehen Mikroben über den Kernhaltigen

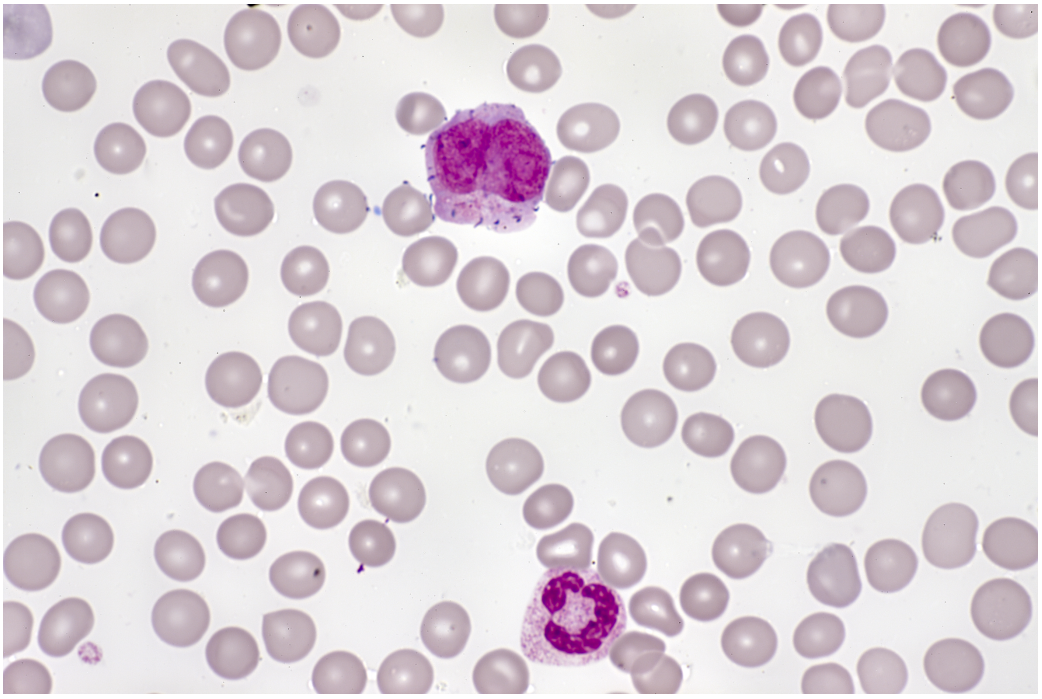

Abbildung 2.54.: 11 Jahre alter Objektträger, nicht eingedeckt, gut gefärbt, Mikroben über den Kernhaltigen

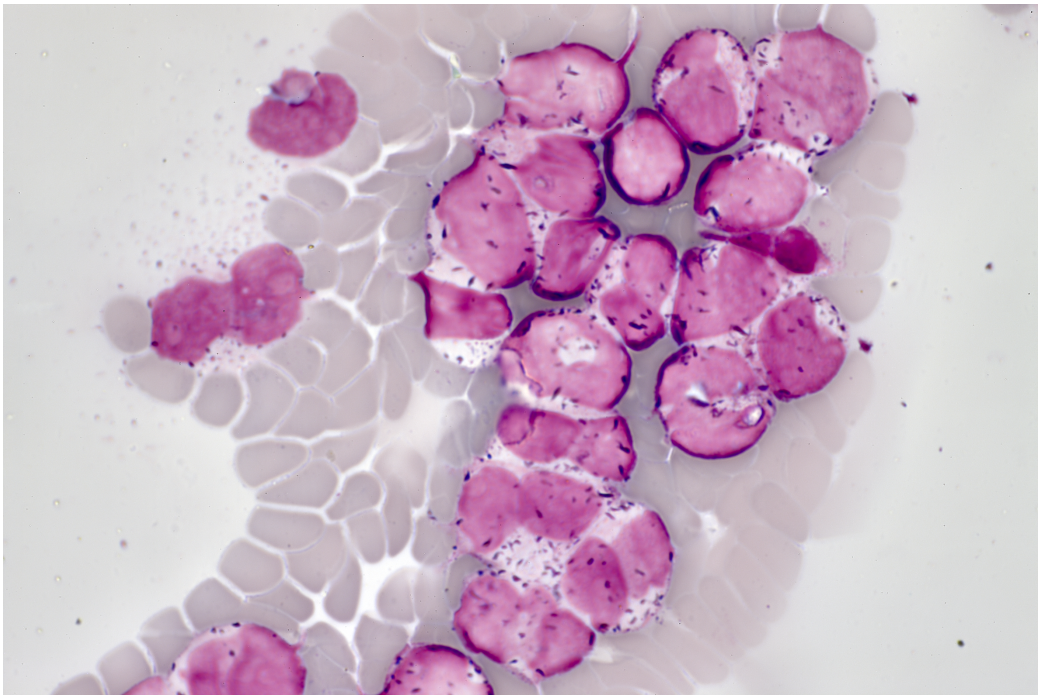

Abbildung 2.55.: 11 Jahre alter Objektträger, nicht eingedeckt, in der Fahne stark abgeblasst, viele Mikroben

2.2.7.14. 18 Jahre alte Objektträger, nicht eingedeckt, mit Mikroben

18 Jahre alte Objektträger[48], nicht eingedeckt, mit farbloser Schliere außerhalb des Blutausstrichs; in der Schliere zahlreiche „Kristalle“, die als Mikroben einzuordnen sind. Diese Strukturen sieht man mit „Pseudokontrast“ sehr viel besser; mit Ölimmersion sieht man sie weniger gut, selbst mit „Pseudokontrast“[49]. Nach Ölimmersion und anschließender Reinigung mit Benzin ist die Schliere mit den „Mikroben“ unverändert vorhanden,. In der Peripherie des Ausstrichs sind die Zellen etwas abgeblasst, über ihnen liegen einige dieser „Mikroben“. Zentral im Ausstrichs sind die Zellen perfekt erhalten, ohne Mikroben.

Meines Erachtens belegt dieser Fall einen sekundären Befall des gefärbten und gelagerten Objektträgers durch Mikroben; sie bevorzugen die kernhaltigen Zellen; lange gelagerte Objektträger verblassen von der Peripherie her. Wahrscheinlich wäre dieser Objektträger rundum perfekt erhalten geblieben, wenn er primär eingedeckt worden wäre.

Abbildung 2.56.: 18 Jahre alte Objektträger, nicht eingedeckt, Schliere außerhalb des Ausstrichs, mit Mikroben

[48] aus dem Labor in Wuppertal
[49] vergleiche Abschnitt 2.2.3 auf Seite 6

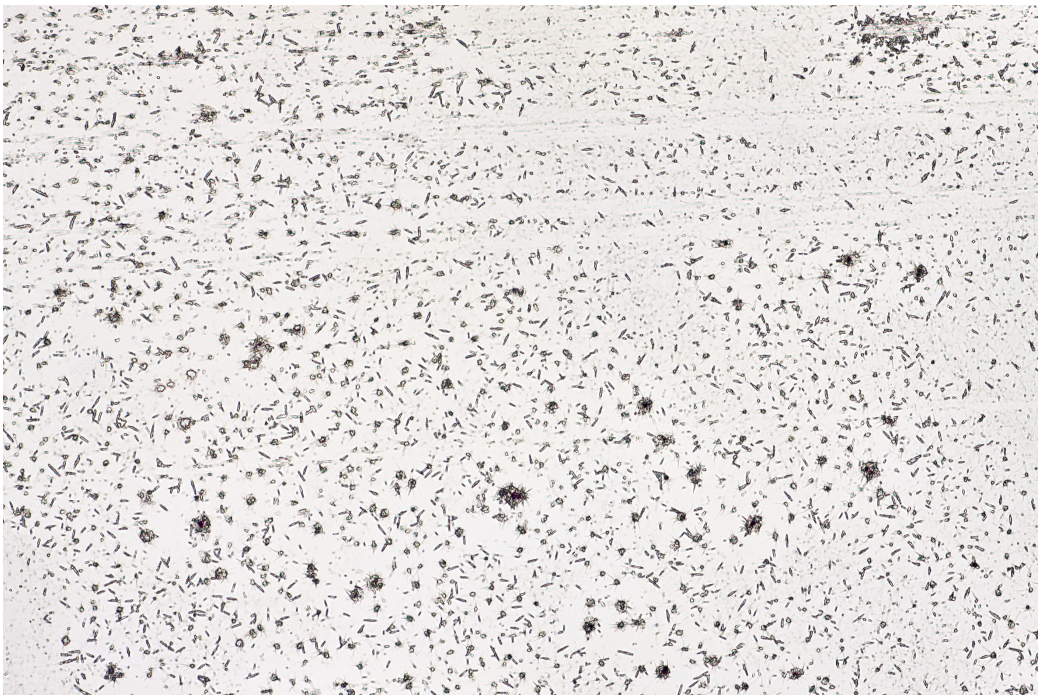

Abbildung 2.57.: 18 Jahre alte Objektträger, nicht eingedeckt, Schliere außerhalb des Ausstrichs, mit Mikroben, besser zu sehen mit „Pseudokontrast“

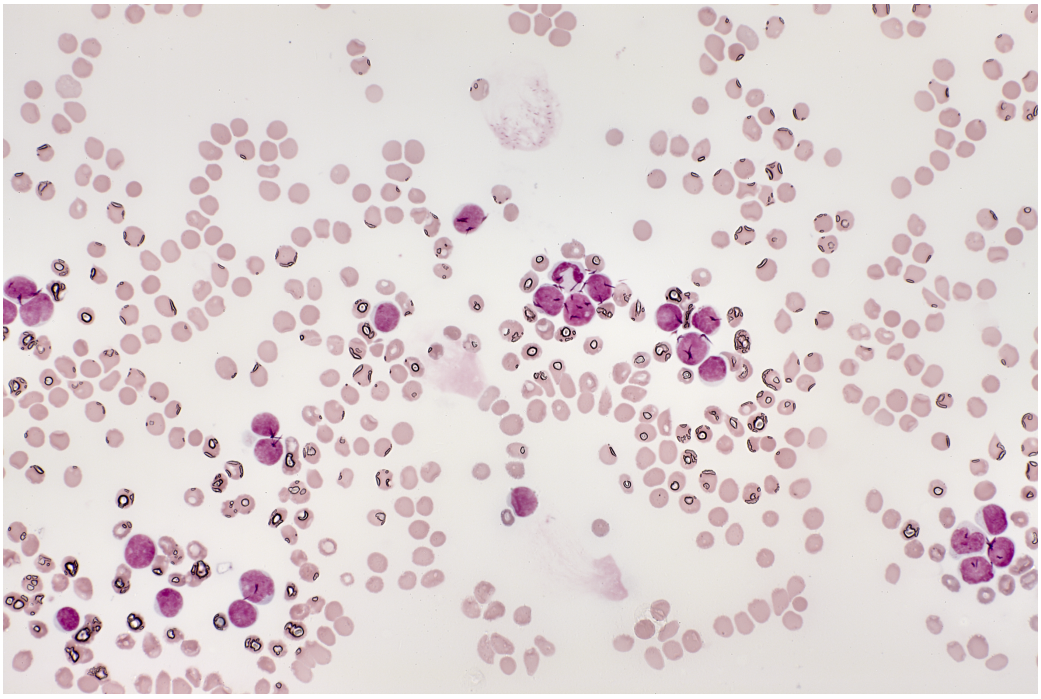

Abbildung 2.58.: 18 Jahre alte Objektträger, nicht eingedeckt, peripher etwas abgeblasste Zellen, darüber liegen einige „Mikroben“

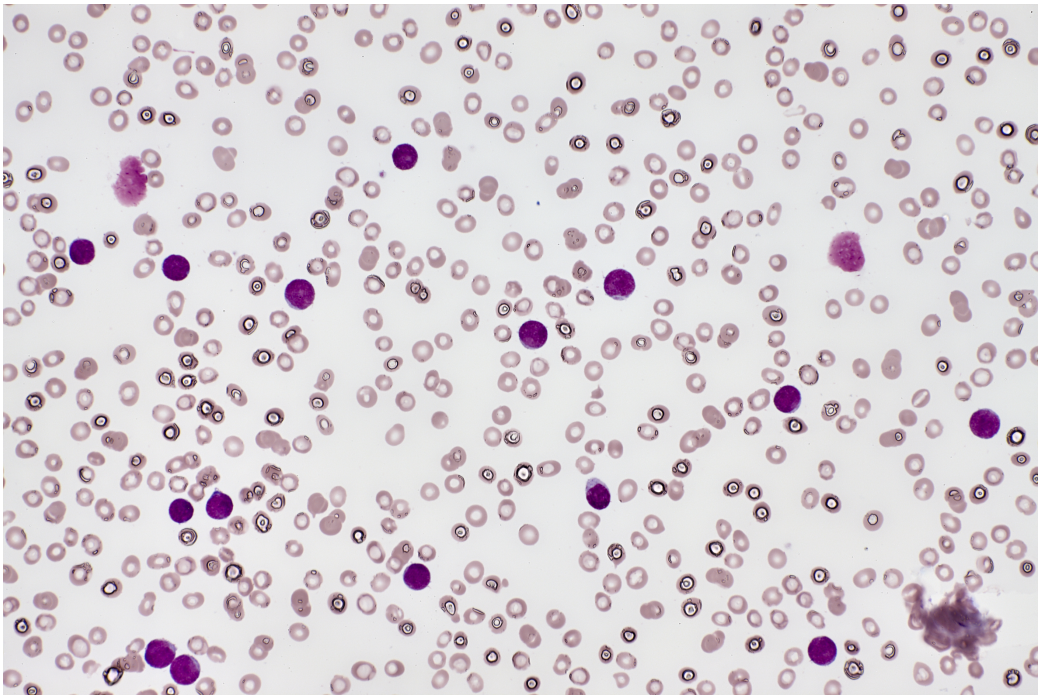

Abbildung 2.59.: 18 Jahre alte Objektträger, nicht eingedeckt, zentral perfekt erhaltene Zellen ohne „Mikroben“

2.2.7.15. Vorläufiges amtliches Endergebnis

- ich kenne den *einen* Mechanismus, der einen Teil meiner geliebten Sammlungspräparate zerstört, NICHT. Ich bin nahezu sicher, dass mehrere Mechanismen ursächlich beteiligt sind. Ich unterstelle den Einfluss von
  - einem sekundären mikrobiellen Befall lange gelagerter, nicht eingedeckter Objektträger und von
  - einer sekundären „chemische“ Zersetzung der Farbstoffe und von
  - einer Änderung der Zusammensetzung der Reagenzien durch den Hersteller im Laufe der Zeit, seit etwa 1990
- ganz alte, vor etwa 1988 gefärbte Objektträger sind von diesen Artefakten möglicherweise verschont.
- Eindecken mit *Entellan* bzw. *Entellan neu* verhindert meistens zumindest weitgehend das Abblassen der *Pappenheim-Färbung*, selbst wenn sie „in alter Manier“ sehr wenig intensiv ausgeführt worden ist[50],[51].[52].
- Auf nicht eingedeckten Objektträgern verblasst die *Pappenheim-Färbung* häufig nach längerer Zeit, z. B. nach 30 Jahren.
  Häufig ist aber auch ohne Eindecken die Färbung bestens erhalten. Mir ist nicht ganz ersichtlich, warum es „kranke“ und „gesunde“ Präparate gibt. Aber ich glaube, dass das die Präparate von vor dem Jahr 1990 sind.
  Man sollte nicht eingedeckte Objektträger nicht wegwerfen, bevor man sie mikroskopisch untersucht hat; sie könnten bestens erhalten sein.
- man sollte intakte nicht eingedeckte Sammlungs-Präparate eindecken.
- meine Erfahrung sagt, dass derzeit nicht eingedeckte nach *Pappenheim* gefärbte Präparate wohl etwa 10 Jahre lang unverändert und gut beurteilbar bleiben. Damit ist die gesetzlich geforderte Aufbewahrungsfrist von 10 Jahren eingehalten. Präparate für Wissenschaft und Unterricht müssen eingedeckt werden.
- es gibt leider auch eingedeckte Präparate, bei denen keine Luft unter das Deckglas „gekrochen“ ist, in der Peripherie der Präparate abgeblasste Zellen; diese Beobachtung ist nicht ausreichend häufig gemacht worden, um daraus die Empfehlung zum Eindecken zurückzunehmen.

Meine Erfahrungen mit anderen in der Hämatologie üblichen Färbungen:

- die *Giemsa-Färbung* , die Eisenfärbung und die *Gomori-Färbung* sind – sofern die Präparate eingedeckt sind – ebenso stabil wie die *Pappenheim*-Färbung.
- die Eisenfärbung ist auch ohne Eindecken stabil, allerdings habe ich einen Objektträger aus dem Jahr 1991 gefunden, auf dem alle Zellen total abgeblasst waren
- die meißten zytochemischen und histochemischen Färbungen sind als nicht Langzeitstabil anzusehen[53].

Man sollte seine Lehrsammlung durchsehen, dafür dürfte eine Stichproben-Suche ausreichen. In keinem Fall soll man gute Präparate einfach wegwerfen, nur weil sie so alt sind. Aber die noch nicht eingedeckten Objektträger muss man eindecken.

[50] die Hämatologen haben früher sehr wenig intensiv gefärbt (warum?), erst in den Jahren ab ca. 1990 haben wir begonnen, sehr kräftig zu färben und andere Labore sind uns gefolgt

[51] nach derzeitigem Stand der Untersuchung gilt das für einen Zeitraum von 40 Jahren

[52] alle meine Bemerkungen beziehen sich auf dieses Produkt, wir haben in der Routine nie anders als mit *Entellan* eingedeckt

[53] sichere Ausnahme: Eisenfärbung

Bemerkungen über die Langzeit-Archivierung in den neuen Zeiten:
Es werden zunehmend „digitale“ Bilddokumente erstellt und diese können gut „gelagert“ werden; das ist bei der „maschinellen“ Zelldifferenzierung leicht einzurichten, weil die Maschinen automatisch Bilder abspeichern können[54]. In der Histopathologie werden zunehmend viele Präparate eingescannt, weil sie am Bildschirm befundet werden.

Wenn man aber seine Lehrsammlung aus Bildern erstellt, die aus einer *Zellzählung-Ausstreich-Differenzier--Maschine* stammen, braucht man über die Qualität dieses Lehrmaterials nicht mehr zu reden! Diese Apparate erlauben keine *Pappenheim*-Färbung, die den weltweiten Standards entspricht. Schlimmer noch: sehr häufig sind die Maschinen durch die Hersteller schlecht eingerichtet; hier kenne ich zwei Ursachen: Unkenntnis und schlechte Reagenzien[55]. Üblicherweise taugen die in der maschinellen Zelldifferenzierung anfallenden Bilder nicht für die Lehre und nicht für die Diskussion unter Kollegen. Für andere Materialien als Blutausstriche taugen die aktuell in der maschinellen Blutzell-Differenzierung üblichen Färbemaschinen nicht.

Wenn man in der Routine die vom Menschen am Mikroskop beurteilten Präparate photographisch dokumentieren will, muss man häufig die Mikroskope aufrüsten, die photographische Technik standardisieren und die Technik der Datenspeicherung festlegen. Zytologische Befunde werden mit unsäglich geringen Entgelten bewertet, weshalb derzeit nur die Lagerung der Präparate ökonomisch tragbar ist.

Teilweise ernst gemeinter Kommentar: digitale Speicherung frisst Strom, „mechanisch“ aufbewahrte Objektträger werden evtl. gefressen.

2.3. peripheres Blut

2.3.1. Vorbemerkung

„kleines Blutbild“ - Parameter: Die heute gebräuchlichen Geräte messen an einer Blutprobe die Leukozytenzahl (*LEUKO*)[56], die Thrombozytenzahl (*THROMBO*)[57], die Hämoglobinkonzentration (*HB*)[58], die Erythrozytenzahl (*ERY*)[59] und das mediane Volumen der Erythrozyten (*MCV*)[60]. Die anderen international üblichen Erythrozytenparameter (*MCH*[61], *MCHC*[62], *HK*[63]) sind Rechenwerte, die aus den o.g. Messwerten gewonnen sind. Deshalb ist es sinnvoll, eine Anämie normozytär zu nennen und nicht normochrom, die Nennung beider Beschreibungen ist obsolet. Dies war nur früher notwendig, weil unterschiedliche Messmethoden angewandt wurden, um den *HB*-Gehalt der Erythrozyten bzw. das Volumen der Erythrozyten zu bestimmen, und weil deshalb normal große (normozytäre) Erythrozyten nicht immer auch normochrom waren bzw. makrozytäre Erythrozyten nicht immer entsprechend hyperchrom.

MCHC: Lediglich einer der *errechneten* Werte hat separate Bedeutung: die HB-Konzentration im Erythrozyten (*MCHC*). Dieser Wert ist ein Indikator für die Zuverlässigkeit der

[54] für die Befund-Überprüfung
[55] ich weiß aus eigener Erfahrung recht genau, wie gut man solche Maschinen einrichten kann; und ich weiß recht genau, wie schlecht gelegentlich die Qualität der eingesetzten Reagenzien ist aus „Sparsamkeit“
[56] $[Zellen/\mu l]$
[57] $[Zellen/\mu l]$
[58] $[g/dl]$
[59] $[Millionen/\mu l]$
[60] median cell volume
[61] median cell haemoglobin, HB_E
[62] median cell haemoglobin concentration
[63] HK: Hämatokrit; HCT: haematocrit

maschinellen Messung, er kann als „Naturkonstante“ angesehen werden, er ist auch bei extremer Eksikkose oder Überwässerung nicht verändert; lediglich bei extremer Eisenmangelanämie oder bei sehr schwerer Dysplasie der Erythropoese kommen (sehr selten) aus dem Normbereich abweichende Werte vor.[64] Aber Fehlmessungen durch Umstände außerhalb der Erythrozyten können den *MCHC*-Wert verändern: Kälte-Agglutination oder schwere Hyperlipidämie und (bei einigen Apparaten) stark vermehrte Leukozyten verursachen einen falsch hohen Wert. Die *MCHC* ist also ein Alarmwert für die Qualität der Messung, Analysen mit abweichender *MCHC* dürfen das Labor nicht ohne Kommentar verlassen.

„Leukozyten“: Die Leukozytenzahl bedarf eines Kommentars, da gelegentlich eine unklare Nomenklatur zu falschen Laborergebnissen führt. Leukozyten sind die kernhaltigen Blutkörperchen, die in den Geräten separat von den Erythrozyten und den Thrombozyten aufgrund ihrer gut separierbaren Größe gemessen werden. Als Leukozyten werden aber auch Thrombozytenaggregate, Erythrozytenaggregate, Kernschatten und „Fremdzellen“[65] gemessen. Diese apparativ ausgezählten „Leukozyten“ werden bei der mikroskopischen Differenzierung nicht alle erfasst. Beim mikroskopischen Differenzialblutbild (*Diff*) werden Erythrozytenaggregate und Thrombozytenaggregate natürlich nicht angegeben, da sie ja keine kernhaltigen Zellen sind.

Auf die Spitze getrieben – zugegebenermaßen eine rare Sache – aber für eine Klarstellung geeignet: sind Zellen eines leukämisch ausschwemmenden Mammarkarzinoms oder malignen Melanoms nun Leukozyten oder muss man sie gesondert behandeln? Sind Zellen eines Ewingsarkoms oder eines Neuroblastoms im Knochenmark Leukozyten oder nicht? Solange man diese Zellen nicht exakt eingeordnet hat, sind sie zumindest während der Untersuchungen (Morphologie, Zytochemie, Immunphänotypisierung etc.) als Leukozyten zu handhaben und dann abschließend als Fremdzellen zu beschreiben. Mit den Geräten und dem Mikroskop erkennbare Blutzellen oder Knochenmarkzellen sind also Leukozyten, unabhängig von ihrem speziellen Zelltyp.

Kernschatten Kernschatten werden leider in einigen Laboratorien im mikroskopischen *Diff* nicht eingeschlossen, sondern unterschlagen und nur bei hoher Zahl von Kernschatten im Kommentar angegeben. Aber Kernschatten sind (wenn auch nicht mehr intakte) kernhaltige Zellen und müssen im *Diff* berücksichtigt werden, damit der relative Anteil (%) bzw. die Zellkonzentration ($[Zellen/\mu l]$) der einzelnen Zellsorten korrekt ist. Bei einigen Fällen von CLL beispielsweise liegen fast alle Leukämiezellen als Kernschatten vor; würde man sie nicht einschließen, würde ein falsch hoher Anteil von z. B. Granulozyten resultieren und damit eine gefährliche falsche biologische Aussage.

rote Vorstufen Seit einiger Zeit herrscht Unklarheit darüber, ob rote Vorstufen als Leukozyten zu bezeichnen sind. Klar sind sie Leukozyten, denn als Leukozyten haben die Begründer der Hämatologie die Elemente bezeichnet, die man bei hoher Zahl bei Leukämien als weißen Ring oberhalb der sedimentierten Erythrozyten mit dem bloßen Auge im Blutröhrchen sehen konnte und als Leukozyten werden sie auch von den Zählgeräten eingeordnet. Man muss die roten Vorstufen nicht nur deshalb von den anderen Leukozyten abtrennen, weil sie als reife rote Vorstufen schon Hämoglobin, also einen rötlichen Farbstoff enthalten (im Blutröhrchen sind die roten Vorstufen übrigens auch im weißen Ring oberhalb der Erythrozyten abgelagert und damit makroskopisch weiße Blutzellen, also Leukozyten). Wären denn die noch nicht hämoglobinisierten Blasten einer Erythroleukämie auch keine Leukozyten? (oder doch, weil sie noch kein Hämoglobin enthalten?). Genug des Hohns: rote Vorstufen sind Leukozyten und

[64] Normalwert der MCHC: 32-36 g/dl

[65] Zellen, die „normalerweise“ nicht oder nur sehr selten im peripheren Blut vorkommen

werden als solche im Differentialblutbild eingeschlossen, was zu einem **einfachen** und **sicheren** Verfahren im Labor führt.
Die hier kritisierten Kollegen verwenden folgendes Verfahren: Auszählen der roten Vorstufen separat von den anderen Leukozyten, Berechnen des jeweiligen Anteils der Leukozyten und der roten Vorstufen, entsprechende Korrektur der maschinell gemessenen Leukozytenzahl und dann endlich Berechnen der Zellkonzentrationen der nicht-erythropoetischen kernhaltigen Zellsorten. Das ist machbar, fehleranfällig, aufwändig und vollkommen unnötig. Einige Apparatehersteller werben damit, dass ihre Geräte die roten Vorstufen separat zählen können. Das können dann aber nur die großen teuren Geräte, nicht die kleinen Geräte, die vielerorts auch als Notfallgeräte eingesetzt werden. Auch diese technische Errungenschaft führt eher zu Unsicherheit und fehlender Vergleichbarkeit der Ergebnisse in unterschiedlichen Laboratorien und nicht zu besseren Ergebnissen. Wir empfehlen deshalb, die roten Vorstufen als Leukozyten zu behandeln und sie im Differenzialblutbild als Zellsorte relativ (in %) bzw. als Zellkonzentration (in $[Zellen/\mu l]$) anzugeben.

2.3.2. Zelltypen im Differenzialblutbild

hier einfügen die Empfehlungen für anzuwendende Nomenklatur mit besonderem Augenmerk auf die Nomenklatur der lymphatischen Zellen.

2.3.3. stabkerniger Granulozyt: Definitionen und Bedeutung

Aus einer Vorlesung von Dr. Baum[66] ist die folgende Liste der veröffentlichten Definitionen des *stabkernigen Granulozyten* entnommen und hier um das im englischen Sprachraum und der Schweiz gebrauchten *Fadenkiterium* ergänzt (Autor, Definition). In Deutschland wird überwiegend das *Drittelkriterium* verwendet:

Schulten (1948) Brücke zwischen den Kernteilen besitzt mindestens die *Hälfte* der Dicke des übrigen Kernleibes
Heckner (1965) Kern ist ohne erkennbare Schnürfurchen
Begemann, Rastetter, Kaboth (1970) Kernbrücke zwischen den Segmenten ist dicker als ein *Drittel* der breitesten Stelle des Kernes
Undritz (1972) Kern ist nirgends unterbrochen
Boll (1973) Kern hufeisenförmig bzw. tief eingebuchtet
Lewis (1975) Kernränder verlaufen parallel
Wintrobe (1975) Zelle kein Metamyelozyt und kein segmentkerniger neutrophiler Granulozyt
CLSI/CAP Fadenkriterium: unstrukturierter Faden zwischen den Segmenten[67]

Mit diesen Kriterien sind atypische Granulozyten nicht erfasst, die beispielsweise bei Myelodysplasie oder bei schwersten Infektionen („Infekt-Pelger“-Veränderung[68]) auftreten können.[69] Dort kommen stabförmige (nicht segmentierte) Kerne vor, die unregelmäßig gezackte Kernkonturen aufweisen und ein sehr dichtes Chromatin (wie bei normalen segmentkernigen Granulozyten). Von typischen stabkernigen Granulozyten unterscheiden sich

[66] damals: Universität München, Klinikum Großhadern, Zentrallabor
[67] CLSI: Clinical and Laboratory Standards Institute; CAP: College of American Pathologists Color Atlas of Hematology: An Illustrated Field Guide Based on Proficiency Testing (1998)
[68] Heckner, F.: Toxisch-reaktive Kernveränderungen der Leukozyten (Pseudopelger). Dtsch. med. Wschr. 73, 47-48 (1948).
[69] diese folgenden Überlegungen gelten nur dann, wenn mehr als lediglich vereinzelte solche Zellen auftreten!

diese Zellen dadurch, dass die Kernkonturen nicht *glatt und planparallel* verlaufen. (Foto Fall Kött, Rita, K090409 einfügen). Solche Zellen sollten trotz fehlender Segmentierung des Kernes als Segmentkernige eingeordnet werden. Das muss dann aber im Kommentar zu dem Befund mitgeteilt werden, ebenso wie das Auftreten kurzer plumper stabförmiger Kerne oder runder Kerne („rundkernige Neutrophile“) oder bilobärer Kerne (Pseudopelger).

Man kann die Chromatinstruktur zur Unterscheidung zwischen segmentkernigen und stabkernigen Granulozyten als zusätzliches Kriterium benutzen. Dies ist allerdings schwer zu handhaben, da die Chromatindichte nicht objektiv definierbar ist. Solche atypischen Granulozyten, die als Stabkerniger oder Segmentkerniger klassifiziert werden können, zeigen aber v.a. bei Myelodysplasie häufig zusätzlich ein vermindert oder nicht granuliertes Zytoplasma, was bei der Einordnung als atypische Zelle weiterhilft (da „gesunde“ stabkernige Granulozyten ein kräftig granuliertes Zytoplasma besitzen).

Die klinische Bedeutung der stabkernigen Granulozyten wird mittlerweile bezweifelt. Die Konzentration ($[Zellen/\mu l]$) bzw. der relative Anteil (%) der Stabkernigen hat nur noch bei wenigen speziellen Situationen eine gesicherte klinische Bedeutung: bei Neugeborenen mit ihrer üblichen Leukozytose und meist unbedeutenden Linksverschiebung, um eine schwere Infektion dennoch erkennen zu können, oder bei Situationen, in denen weiße Vorstufen auch ohne Infektion auftreten können (z. B. Thalassämie). Für die klinische Einordnung sind also weniger die Stabkernigen aussagekräftig, sondern eher die Metamyelozyten oder noch unreiferen Zellen.

2.3.4. Differenzierung der monozytären Zellreihe

Im peripheren Blut und im Knochenmark können vier Reifungsstufen der Monozyten unterschieden werden. Die Nomenklatur ist altbekannt (Monozyt, unreifer Monozyt, Promonozyt, Monoblast), aber neuerdings durch Mitglieder der *International Working Group on Morphology of Myelodysplastic Syndrome* (IGWM-MDS) überarbeitet und erneut festgelegt worden.[70]

Die nachfolgende Abbildung 2.60 ist aus dieser Arbeit entnommen, um Genehmigung ist gebeten worden, Antwort aber noch nicht erhalten. Ggf. muss ich die Bilder selbst aus eigenem Material fotografieren (dann werde ich aber Erythrozyten für den Größenvergleich mit auf die Bilder nehmen).

2.3.5. Normwerte

Normwerte sind zwar in vielen Büchern publiziert, auf fundierten Untersuchungen beruhende Angaben sind aber nicht mehr aktuell. Die unten zitierten Werte sind aus vielen verschiedenen Angaben gemittelt, wohl wissend, dass dies eigentlich nicht zulässig ist; aber es ist praktikabel. Jeder sollte sich aber an die in seiner Institution gültigen, vom zuständigen Labor als gültig mitgeteilten Laborwerte halten. Im Anhang sind zwei Tabellen (Tabelle A.5 auf Seite 124 (Leukozyten) und Tabelle A.6 auf Seite 125 (Erythrozyten) zu hämatologischen Normwerten angefügt, Tabelle 2.5 auf der nächsten Seite enthält einen Auszug für die Kitteltasche.

Subpopulationen der Leukozyten werden vom Labor in Prozent aller kernhaltigen Zellen ermittelt (z. B. 15 % Stäbe). Für die klinische Bewertung sind aber die Zellkonzentrationen am wertvollsten (z. B. 950 Stäbe/μl). Die relativen Angaben (%) sind Ausdruck der *Produktionsgeschwindigkeit* und damit der Lebenszeit bzw. dem Verbrauch dieser Zellen. Im Gegensatz dazu sind die Zellkonzentrationen ($[Zahl/\mu l]$) Ausdruck der *Produktionskapazität*

[70] Morphological evaluation of monocytes and their precursors. Goasguen JE, Bennett JM, Bain BJ, Vallespi T, Brunning R, Mufti GJ; International Working Group on Morphology of Myelodysplastic Syndrome. Haematologica. 2009 Jul;94(7):994-7. Epub 2009 Jun 16

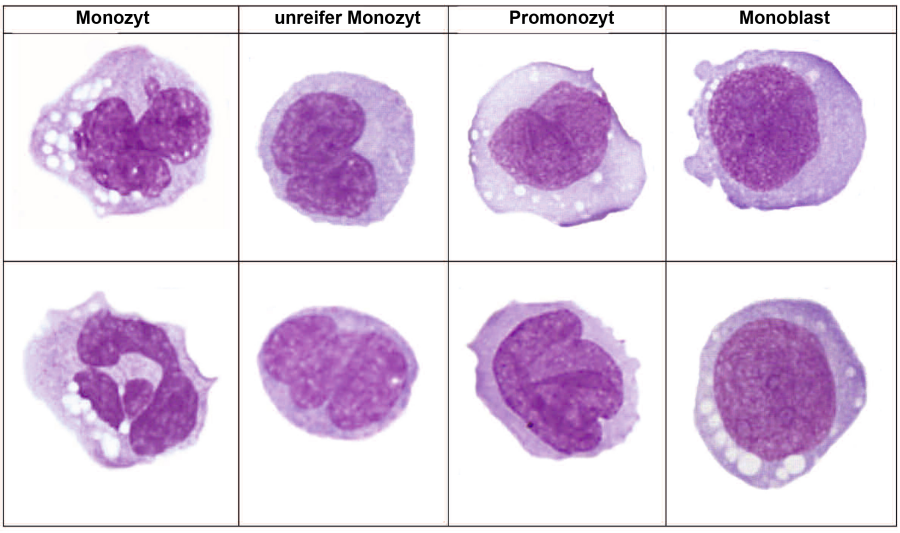

Abbildung 2.60.: mikroskopische Monozyten-Differenzierung

Tabelle 2.5.: Hämatologisches Labor: Normalwerte im peripheren Blut

quantitative Parameter der Blutzellen

Parameter	**Werte**	**Einheit**
Hämoglobin	**m**: 14–18 **w**: 12–16	$[g/dl]$
Erythrozyten	**m**: 4,5–5,9 **w**: 4,0–5,2	$[Mio/\mu l]$
MCV	80–96	$[fl]$
Thrombozyten	150.000–350.000	$[/\mu l]$
Retikulozyten	30.000–80.000	$[/\mu l]$
Leukozyten	4.500–10.000	$[/\mu l]$
Granulozyten	1.800–8.000	$[/\mu l]$
stabkernige Granulo.	0–1.000	$[/\mu l]$
eosinophile Granulo.	0–700	$[/\mu l]$
basophile Granulo.	0–150	$[/\mu l]$
Monozyten	200–950	$[/\mu l]$
Lymphozyten	1.000–3.000	$[/\mu l]$

des Knochenmarks, also ein Maß für die Leistungsfähigkeit der Hämatopoese und damit ein Maß für den *Bedarf* des Körpers (z. B. viele neue Granulozyten für die Abwehr einer bakteriellen Infektion). Diese Zellkonzentrationen sollten vom Labor immer ermittelt und zusätzlich zu den Prozentangaben mitgeteilt werden, damit der Kliniker die Zellkonzentrationen nicht selbst errechnen muss. Leider ist das noch nicht in allen Institutionen üblich.

2.3.6. Blutausstrich

– wie die Ausstriche angefertigt werden
– wie gefärbt wird
– wie ausgewertet wird (z. B. wo im Ausstrich sieht man welche Details / welche Zellen besonders gut

2.3.7. hämatologisch-zytologische Grundbegriffe

Auflistung abzuarbeitender Themen:

Beurteilung, ob Färbung korrekt ist
Präparatehintergrund
Regionen des Blutausstrichs wo häufen sich welche Zellsorten an? wo intakte Zellen suchen bei Kernschatten
Anisozytose Ery - Thrombo - Lymho(Blasten, CC)
Poikilozytose
Polychromasie
Anisochromasie
plumpe / schlanke Kerne
verstärkte / verminderte Granulation
Kernschatten woher kommen sie? welche Aussage haben sie? (am Auftragspunkt diese Zellen identifizieren!)
Definition Nukleolus
Vakuolen Aufhellungen Einschlüsse Vakuolen wenig bedeutend, konfluierte Vakuolen in der Hämatopoese nur bei Erythroblasten
Zelllagerung
Kerbung / Buchtung
Zelldichte
dichte Bröckel / pathologisch dichte Bröckel
Regionen des km-Zyto-Ausstrichs wo häufen sich welche Zellsorten an?] (Mastzellen im Bröckel, Makrophagen neben dem Bröckel etc., Speichereisen im Bröckel suchen)
sampling error KMZ wegen Bindegewebe (MH nicht aspirabel, fibröses PLC nicht aspirabel, CBCC-Infiltrat nicht aspirabel, wenn geringer Befall (nur am Trabekel), subkortikales Fettmark, generelle Verfaserung,
durchlässiges KM wg. Strukturstörung MPN, Metastase, MHA (vs. extramedull. Blutbildung in Milz)
statische / dynamische Betrachtung steady state oder dynamischer Prozess?
ineffektive Hämopoese oder periphere Hyperdestruktion
Unterschied km-Blut / km-Bröckel-Ausstrich
scholliges oder apoptotisches Chromatin
Zytoplasmafragmente Verweis auf Lymphom-Kapitel, DD Thrombozyt/ZF
Aktivierungszeichen der Hämatopoese a. Granulozytose-tox. Granulation-Linksverschiebung-Döhle-Körperchen b. Retikulozytose-basophile Tüpfel c. Riesenthrombozyten. (der Stab entspricht dem Reti entspricht dem Riesenthrombozyt)

2.3.8. Checkliste für die Blutbild-Befundung

Der Blutausstrich ist das am häufigsten zytologisch untersuchte Material. Obwohl viele Parameter des peripheren Blutes mittlerweile durch Maschinen ermittelt werden, ist die mikroskopische Untersuchung von Blutausstrichen weiterhin unersetzlich, da die Maschinen viele mit dem Mikroskop einfach und sicher erkennbare Tatsachen nicht erkennen können (Aussehen der Erythrozyten, Schistozyten, kleine Mengen von Blasten, abnorme Zellen, reifungsgesörte Granulozyten, Aussehen der Thrombozyten, ...). Diese Routineuntersuchung muss wegen der Vielfalt der im Blut erkennbaren Daten einem strengen Standard-Vorgehen folgen. Die folgende Checkliste sollte immer abgearbeitet werden. Die Analyse von Befundungsfehlern (übersehene Befunde, falsche Aussagen) zeigt regelhaft, dass die Fehler durch gewissenhaftes Abarbeiten dieser Liste hätten vermieden werden können.

Grundsätzlich sollte ein Blutausstrich zuerst ohne alle Vorinformationen beurteilt werden; erst anschließend sollen die verfügbaren Vorinformationen mit den ermittelten Befunden kombiniert werden; dann muss der Blutausstrich eventuell noch einmal durchgesehen werden, um Befunde abzusichern oder um Dinge zu suchen, an die man zuvor nicht gedacht hatte. Wie immer gilt auch hier: „man findet nur das, was man kennt“ und „man findet nur das, wonach man sucht“. Der Untersucher muss also gut *ausgebildet* sein und muss das Präparat*aktiv befragen*. Gerade erfahrene Untersucher verlassen sich nicht darauf, dass ihnen die Befunde automatisch auffallen, sondern gehen immer nach einem festen Schema vor, das in der folgenden Tabelle 2.6 als „Checkliste“ abgebildet wird.

Tabelle 2.6.: Checkliste für den Blutausstrich

- Ausstrich in Ordnung? (Farbe, technische Ausführung, Beschriftung, Fetttropfen)
- kleine Vergrößerung: Fahne, PMC[a]/MNC[b]-Verteilung, Thrombozyten-Aggregate, Geldrollen, Erythrozytenaggregate
- erste Berechnung: Zellkonzentrationen
- richtige Stelle für Differenzierung aufsuchen: Färbung in Ordnung? normales Aussehen der Granulozyten, Lymphozyten, Monozyten
- Differenzierung: normale Zellen, abnorme Zellen, nicht einzuordnende Zellen, ggf. spezielle Morphologie einer besonderen Zellpopulation
- Erythrozyten: **1:** Größe **2:** Anisozytose **3:** Poikilozytose (Targetzellen, Zigarrenformen, Tränentropfen, Schistozyten, ...) **4:** Polychromasie **5:** Einschlüsse (basophile Tüpfelung, Howell[c]-Jolly[d]-Körperchen, Pappenheimer[e]-Körperchen, Plasmodien, ...) **6:** Hb-Verteilung (Anulozyten, Targetzellen, Kugelzellen, ...) **7:** Lagerung (Aggregate, Geldrollen) **8:** rote Vorstufen?
- Zahl und Aussehen der Thrombozyten (Anisozytose, Granulation)
- Zahlen: Hb, Leukozyten, Thrombozyten, MCV
- Vorinformationen: Name, Geschlecht, Alter, Grund der Untersuchung, Angaben zum Verlauf (Bluttransfusion, vorausgegangene Chemotherapie, Vordiagnose, ...)

[a] PMC=polymorphnukleäre Zellen: segmentkernige und stabkernige Granulozyten, Metamyelozyten
[b] MNC=monomorphnukleäre Zellen (*Rundzellen*): lymphozytäre Zellen, Monozyten, Blasten
[c] William Henry Howell (1860-1945), amerikanischer Physiologe
[d] Justin Marie Jolly (1870-), französischer Hämatologe
[e] AM Pappenheimer, amerikanischer Pathologe

2.3.9. Rümke-Formel

Je kleiner eine Zellpopulation ist, desto unzuverlässiger wird die quantitative Messung dieser Zellpopulation. Beispielsweise wird eine Blastenpopulation mit gesicherter Inzidenz (*wahrer Wert*) von 5% aller Zellen bei einer Differenzierung der üblichen 100 Zellen (N) mit 1 bis 12 Zellen ausgezählt! Der Fehler wird aber viel geringer, wenn man die Stichprobe vergrößert (mehr Zellen differenziert); bei 1000 differenzierten Zellen ermittelt man in unserem Beispiel 3 bis 7 Zellen. Dieser Zusammenhang wird in Tabelle 2.7 dargestellt: links der tatsächliche Anteil der Zellen (wahrer Wert in %), daneben die Streubreite der ermittelten %-Werte bei jeweils 100, 200, 500 oder 1000 ausgezählten Zellen.

wahrer Wert	**erwartete Werte je nach Zahl (N) ausgezählter Zellen**							
	$N = 100$		$N = 200$		$N = 500$		$N = 1000$	
0	0	4	0	2	0	1	0	1
1	0	6	0	4	0	3	0	2
2	0	8	0	6	0	4	1	4
3	0	9	1	7	1	5	2	5
4	1	10	1	8	2	7	2	6
5	1	12	2	10	3	8	3	7
6	2	13	3	11	4	9	4	8
7	2	14	3	12	4	10	5	9
8	3	16	4	13	5	11	6	10
9	4	17	5	15	6	12	7	11
10	4	18	6	16	7	14	8	13
15	8	24	10	21	12	19	12	18
20	12	30	14	27	16	24	17	23
25	16	35	19	32	21	30	22	28
30	21	40	23	37	26	35	27	33
35	25	46	28	43	30	40	32	39
40	30	51	33	48	35	45	36	44
45	35	56	38	53	40	50	41	49
50	39	61	42	58	45	55	46	54

Tabelle 2.7.: Zuverlässigkeit der Zelldifferenzierung in Abhängigkeit von der *wahren Inzidenz* und von der Zahl der *ausgezählten Zellen*

2.3.10. Rechenbeispiele

Hämatologische Parameter müssen häufig umgerechnet werden, damit man sie klinisch verwenden kann. Im Folgenden einige handliche Umrechnungen:

- Prozentzahlen des Differenzialblutbildes in Zellkonzentrationen umrechnen:
  $Zellkonzentration = Leukozyten - Tausender \cdot Prozentwert \cdot 10.$
  Beispielsweise bei 10.500 Leukozyten und 42% segmentkernigen Granulozyten: $10 \cdot 42 \cdot 10 = 4.410\ Segmentkernige/\mu l.$
- Erythrozytenzahl in Hämoglobinwert umrechnen (nur Näherung!):
  $Ery \cdot 3 = Hb.$
- Hämoglobin in Hämatokrit umrechnen (nur Näherung!):
  $Hb \cdot 3 = Hk.$
- Korrektur des Retikulozytenwertes:
  $Reti_{korr} = Reti - Promille \cdot \frac{Hb-IST}{Hb-SOLL}.$
  Grundsätzlich sollte man die Retikulozyten (Retikulozytenanteil in Reti-‰ oder Retikulozytenkonzentration in Reti/μl) nur anhand des wie hier korrigierten Wertes interpretieren.
- Retikulozytenanteil in Retikulozytenkonzentration umrechnen: erst den Retikulozytenwert wie oben beschrieben korrigieren, dann:
  $Reti_{korr} - Promille \cdot Ery - Millionen = Reti - Konzentration.$
  Beispielsweise bei 30 Promille Retikulozyten und 3.3 Millionen Erythrozyten: $30 \cdot 3,3 = 99.000\ Reti/\mu l.$
  Die Berechnung der korrigierten Retikulozyten-Konzentration ist einfacher als die Bestimmung des Retikulozyten-Produktionsindex (*RPI*); in den *RPI* geht allerdings auch noch die *Shift-Korrektur* ein, die Werte von *RPI* und korrigierter Retikulozytenkonzentration sind also nicht ganz parallel zu interpretieren.
- Abschätzen der Thrombozytenzahl im Blutausstrich: die Thrombozytenzahl ist etwa normal, wenn man 1 Thrombozyten auf etwa 10–20 Erythrozyten sieht:
  $Thro/Ery = 1/(10 - 20).$
- Berechnen der Erythrozytengröße, wenn nur Hb und Erythrozytenzahl angegeben:[71]
  - wenn $Ery \cdot 3 > Hb$: die Erythrozyten sind mikrozytär
  - wenn $Ery \cdot 3 \approx Hb$: die Erythrozyten sind normozytär
  - wenn $Ery \cdot 3 < Hb$: die Erythrozyten sind makrozytär
- Abschätzen der Erythrozytengröße im Ausstrich: der Kern eines kleinen „Standard-Lymphozyten“ hat etwa 10–12μm Durchmesser, ist also gering größer als ein normal großer Erythrozyt.
- die Unterscheidung zwischen Eisenmangel und Thalassämie ist mikroskopisch meist nicht möglich, am wenigsten bei der Thalassämia minima. Hier hilft der *Mentzer-Index* sehr zuverlässig:
  $Mentzer - Index\,(MI) = MCV/Ery.$
  - wenn $MI < 13$: spricht für Thalassämie
  - wenn $MI > 13$: spricht für Eisenmangel

[71] dahinter steckt die Formel zur Errechnung des MCH: $MCH = Hb[g/l]/Ery[\cdot 10^{12}/l]$, normal ist ein MCH von ca 28-32 pg. Wenn man den Hb nicht wie in der Formal in [g/l] angibt, sondern wie gewohnt in $[g/dl]$, ergibt sich ein MCH von ≈ 3

2.4. Knochenmark

2.4.1. Aspiration und Biopsie

Wenn KM-Histologie und KM-Zytologie vorgesehen sind, dann zuerst die Histologie entnehmen, erst anschließend die Zytologie. Den Biopsiezylinder nicht sofort in die Fixation geben, sondern auf einem Tupfer aufbewahren, bis die Zytologie gewonnen ist: sind nicht eindeutig reichlich viele Bröckel aspiriert worden, muss der Zylinder „abgerollt“ werden, um dennoch zytologische Präparate zu erhalten.

Die zytologischen Präparate sollen nicht „bedside“, sondern unter optimalen Bedingungen im Labor angefertigt werden. Deshalb ist eine ausreichende Antikoagulation des Aspirates erforderlich, am besten eignet sich Natrium-EDTA.[72] Für die typischen 3 *ml* Knochenmarkaspirat legt man 3 *ml* Natrium-EDTA ca. 1% vor, nach dem Aspirieren muss sofort die 20 *ml*-Spritze mit Luft auf etwa 10 *ml* aufgezogen werden und dann das Aspirat intensiv durch kreisförmiges Schwenken der Spritze vermischt werden. Das Aspirat soll binnen maximal 2 Stunden verarbeitet werden.

Stanzzylinder sind häufig viel zu kurz: das von den Hämatopathologen leider vielfach akzeptierte Maß von ca. 10 mm ist nach unserer Auffassung nicht tolerabel. Bei uns gilt die „Schamgrenze“ von 30 mm Länge.

Der Zylinder soll in „Schafferscher“ Lösung fixiert werden, einem Gemisch aus Äthanol und gepuffertem Formaldehyd. Diese Fixation wirkt sehr schnell ($\leq$ 24 Stunden) und ergibt eine sehr schöne Morphologie und eine zuverlässige Immunhistochemie. Die Fixation mit einem Gemisch aus Formaldehyd und Glutaraldehyd, das in den letzten Jahren vielfach verwandt wurde, sollte verlassen werden, da die Immunhistochemie durch Glutaraldehyd erheblich behindert wird und da diese Fixationslösung nur wenige Wochen stabil bleibt, die Schaffer-Lösung aber Monate lang verwendbar ist.

Das Knochenmark wird zweimal aspiriert mit jeweils einer 20 *ml*-Spritze, in die 3 *ml* Natrium-EDTA-Lösung (1 %) vorgelegt sind. Mit einem „Ruck“ sollen 2–4 *ml* Knochenmark aspiriert werden; dann sofort die Spritze auf 15 *ml* aufziehen und das Aspirat intensiv mit der Natrium-EDTA-Lösung vermischen.

Vor oder nach der KM-Punktion soll ein Blutbild-Röhrchen abgenommen werden. Knochenmarkzytologie ohne Blutausstrich ist nicht zulässig. KM-Zytologie, KM-Histologie und Blutbild werden dann versandt. Die zytologischen Präparate sollen binnen 2 Stunden[73] angefertigt werden.

Die früher übliche Methode, am Krankenbett die KM-Ausstriche herzustellen, evtl. ohne Antikoagulation, ist historisch interessant, aber obsolet. Argumente gegen die „bedside“-Methode:

1. Mit dieser Methode ist die Gewinnung zahlreicher guter Präparate nicht gewährleistet.[74]
2. Bei schlecht aspirablem Knochenmark ist damit eventuell gar kein brauchbares Präparat herzustellen.
3. Ein guter Knochenmarkausstrich resultiert aus der Trennung von Blut und Bröckeln, die nur unter Labor-Bedingungen möglich ist.
4. Man kann das mit Natrium-EDTA antikoagulierte Material mit anderen Methoden, wie z. B. mit der Durchflusszytometrie, untersuchen.

[72] welches ja auch in den Blutbild-Röhrchen vorgelegt ist
[73] in der äußersten Not bis spätestens nach 6 Stunden
[74] Ausstriche für eine Lehrsammlung oder für Ringversuche kann man so nicht herstellen!

5. Das Argument, Natrium-EDTA verursache eine störende morphologische Veränderung von z. B. Makrophagen, ist sehr schwach. Das gleiche gälte dann auch für Blutausstriche; aber wer soll heutzutage die Blutausstriche aus nativem Blut (aus der Fingerbeere) herstellen?

2.4.2. Fixation der KM-Histologie

2.4.2.1. Reagenzien für die Schaffer - Lösung

- Äthanol vergällt 98 %
- PBS (*phosphate buffered saline*)
  - 29,5 g $Na_2HPO_4 * 2H_2O$
  - 4,99 g KH_2PO_4 *(Merck Nr. 4873)*
  - 160 g NaCl
  - *aqua dest.* ad 1000 *ml*
- Formaldehyd 37 %

2.4.2.2. Formeln für den Verdünnungsansatz

Stammlösung	Lösung, die den zu verdünnenden Stoff in konzentrierter Form enthält
Verdünnungslösung	Lösung, worin der Stoff verdünnt werden soll
K_{Stamm}	gegebene Konzentration der Stammlösung
K_{Ziel}	gewünschte Konzentration der Ziellösung
F_{Verd}	Verdünnungsfaktor
V_{Ziel}	gewünschtes Volumen der Ziellösung
V_{Verd}	benötigtes Volumen der Verdünnungslösung
V_{Stamm}	benötigtes Volumen der Stammlösung

$$F_{Verd} = \frac{K_{Ziel}}{K_{Stamm}} \tag{2.3}$$

$$V_{Stamm} = V_{Ziel} \cdot F_{Verd} \tag{2.4}$$

$$V_{Verd} = V_{Ziel} - V_{Stamm} \tag{2.5}$$

2.4.2.3. Ansetzen der Schaffer-Lösung

1. Volumen (1) der endgültigen Fixationslösung festlegen, z. B. 1000 *ml*.
2. nach obigen Formeln berechnen, wieviel Volumen (2) des PBS-Formaldehyd-Gemisches und wieviel Äthanol-Konzentrat benötigt wird für ein 30 % iges Äthanolgemisch
3. dieses Volumen (2) als V_Z benutzen für die Berechnung der Formaldehyd-Verdünnung in PBS
4. nach obigen Formeln berechnen, wieviel PBS-Lösung und wieviel Formaldehyd-Konzentrat benötigt werden, um die gewünschte Formaldehyd-Konzentration zu erreichen
5. Formaldehyd-PBS-Verdünnung anmischen (Formaldehyd zu PBS hinzufügen mit Magnetrührer)
6. Äthanol mit dem verdünnten Formaldehyd versetzen (Formaldehyd-Verdünnung zu Äthanol hinzufügen mit Magnetrührer)
7. der endgültigen Mischung ein Stäubchen Methylenblau hinzufügen als sichtbares Merkmal dieser Lösung.[75]

[75] Eine soeben sichtbare Blaufärbung der Lösung führt nicht zu einer Veränderung des Präparates!

2.4.3. Erforderliche Ausstriche

Im hämatologischen Labor werden aus dem Knochenmarkaspirat durch eine einfache Separation auf der schiefen Ebene die Bröckel vom begleitenden Blut getrennt. Die Bröckel werden durch vorsichtiges Quetschen[76] ausgestrichen. Für die Zytochemie werden ggf. mehrere zusätzliche Ausstriche des Knochenmarkbluts hergestellt.

Üblicherweise wird zweimal Knochenmark aspiriert. Im Labor wird entschieden, welche Spritze die meisten Bröckel enthält. Diese Spritze wird zuerst aufgearbeitet. Die zweite Spritze bleibt möglichst unangetastet, so dass man über Material für Immunphänotypisierung, Mikrobiologie, Molekulargenetik... verfügt.

1. 3 Blutausstriche für die Standardfärbung
2. 3 Blutausstriche für die Zytochemie (PAS, POX, Esterase) (bei Verdacht auf Leukämie)
3. 2 Knochenmark - Bröckelausstriche für die Standardfärbung
4. 1 Knochenmark - Bröckelausstriche für die Eisenfärbung
5. 2 Knochenmark - Bröckelausstriche als Reserve
6. 3 Knochenmarkblut - Ausstriche für die Standardfärbung (bei Verdacht auf Leukämie)
7. 3 Knochenmarkblut - Ausstriche für die Zytochemie (bei Verdacht auf Leukämie) (POX, PAS, Esterase)

2.4.4. Anfertigen der Ausstriche

Man lässt das Knochenmarkaspirat über eine schräg gestellte Glasscheibe tropfenweise ablaufen und fischt mit der Ecke eines 50 mm-Deckglases die Bröckelchen heraus. Blut und Fett laufen ab, nur die Bröckelchen werden ausgestrichen. Für einen Ausstrich benötigt man etwa das Volumen eines Glassteckadelkopfes. Die Bröckel werden durch vorsichtiges Quetschen etwa das Sediment eines Pleuraergusses oder wie ein Lymphknotenaspirat ausgestrichen.

Das abgelaufene Material sammelt sich in der Küvette an, in der die Glasscheibe schräg steht. Daraus wird jetzt mit einer Pipette KM-Blut für die KM-Blutausstriche entnommen, anschließend wird der Rest wieder in der Spritze aufgenommen und aufbewahrt (z. B. für die Immuntypisierung).

Durch diese Präparationsmethode werden weitgehend reine Knochenmarkausstriche ohne Kontamination durch peripheres Blut hergestellt. Andererseits entstehen durch diese Methode Präparate, in denen sich die Bröckelchen anreichern und das Fett stark vermindert wird. Deshalb ist bei sehr zellarmem Material die geschätzte Zelldichte falsch-hoch! Beispielsweise erscheint das Präparat bei einer Panmyelopathie (aplastic anaemia) recht zellreich, weil nur die wenigen zellhaltigen Bröckel und eventuell vorhandene Knochenmarklymphknötchen auf die Objektträger gelangen. Um Irrtümer bei der Befundung zu vermeiden, muss also das zytologische Labor solche besonderen Situationen vermerken!

Sind in dem Aspirat keine Bröckelchen zu finden, so wird das gesamte Aspirat wie ein Körperhöhlenerguss sedimentiert und dann das Sediment ausgestrichen. Dadurch kann man viele Fälle mit ungenügendem Aspirat „retten“. Die Sedimentausstriche sind häufig besser verwertbar als die Abrollpräparate der KM-Histologie.

2.4.5. hier einfügen: Tabelle der Immuntypisierung der Leukämien

nicht vergessen: ALL mit bcr-abl-Translokation ist CD45-negativ; AML-M3 (Promyelozytenleukämie) ist HLA-DR-negativ.

Plasmazellen eines multiplen Myeloms nicht (durchgehend) positiv:

[76] mit einem Deckglas und nicht mit einem Objektträger!

Zitat: CD45 expression by bone marrow plasma cells in multiple myeloma: clinical and biological correlations. Kumar S, Rajkumar SV, Kimlinger T, Greipp PR, Witzig TE. Division of Hematology, Department of Internal Medicine, Mayo Clinic and Mayo Foundation, Rochester, MN 55905, USA.

Multiple myeloma (MM) is characterized by accumulation of clonal plasma cells (PCs). CD45, a key regulator of antigen-mediated signaling and activation in lymphocytes, is present in early stages of PCs development. We studied CD45 expression on MM PCs by flow cytometry, correlating it to important biological disease characteristics. Additionally, we examined the expression of various adhesion molecules on PCs. A total of 75 patients with untreated MM (29), relapsed MM (17), smoldering MM (12), and monoclonal gammopathy of undetermined significance (MGUS) (17) were studied. The proportion of PCs expressing CD45 was higher among those with early disease (MGUS or smoldering MM) compared to those with advanced disease (new or relapsed MM) (43 vs 22%; P=0.005). Among those with advanced disease, patients with bone lesions had a lower percentage of CD45-positive CD45+ PCs; 14 vs 34% (P=0.02). Patients with high-grade angiogenesis had a lower percentage of CD45+ PCs; 13 vs 31% (P=0.03). The median overall survival for the CD45+ group (>20% PCs positive) was 39 vs 18 months for the CD45-negative (CD45-) group (P=0.07). The expression of CD138, CD56 and CD54 were higher among the CD45- PCs. This study demonstrates important biological correlates of CD45 expression on myeloma cells. Leukemia (2005) 19, 1466-1470.

2.4.6. Färbung der zytologischen Präparate

Die Färbeprozeduren für die zytologischen Präparate sind in Abschnitt 2.2.4 auf Seite 7 (Pappenheimfärbung), Abschnitt 2.2.5 auf Seite 42 (Eisenfärbung) und Abschnitt 2.2.6 auf Seite 43 (Zytochemie) beschrieben.

2.4.7. Vorbereitungen für die Immunphänotypisierung

Das nach der Präparation der Bröckel übrig gebliebene Aspirat, welches Knochenmarkblut und daneben größere und kleine Bröckelchen enthält, kann sofort oder aber auch noch nach 24 Stunden später (nachdem man mikroskopisch die Notwendigkeit festgestellt hat und das zu untersuchende „Markerspektrum“ festgelegt hat) mit der Durchfluss-Zytometrie untersucht werden („FACS“, „Immunphänotypisierung“, „Immunzytologie“). Eventuell kann man dieses Material auch in einer Speziallösung (*Cyto-chex, Fa. Streck, Omaha*) bis zu 48 Stunden aufbewahren.

2.4.8. Befundung der zytologischen Präparate

Der zytologische Befund am Blut bzw. am Knochenmark muss immer (quasi schematisch) etwa die folgenden Informationen enthalten, die sture Einhaltung einer solchen Liste schützt vor versehentlich vergessenen morphologischen Teilbefunden. Bei vielen Teilbefunden ist die Mitteilung von nicht gefundenen Phänomenen wichtig, es soll also nicht nur das Gefundene beschrieben werden (z. B. „keine Thrombozytenaggregate gefunden“)

- Peripheres Blut:
    1. mikroskopische Schätzung der Leukozytenzahl
    2. Vergleich mit der quantitativen Angabe
    3. Abschätzung des Differenzialblutbildes oder
    4. Aufzählung der Differenzialblutbild-Zahlen
    5. „bei Durchsicht ... gefunden“ (z. B. „einige wenige Erythroblasten gefunden“)
    6. Erythrozytenmorphologie beschreiben

7. Thrombozytenzahl schätzen
8. Thrombozyten-Morphologie beschreiben
9. Stellung nehmen anhand des Blutbildes zur Fragestellung (z. B. „keine abnormen kernhaltigen Zellen gefunden“ bei klinischem Verdacht auf MDS)

- Knochenmarkzytologie:
  1. Materialmenge beschreiben (z. B. „mehrere Objektträger mit jeweils reichhaltigem Ausstrich“
  2. Qualität des Ausstrichs benennen
  3. Zelldichte abschätzen
  4. Bröckelstruktur beschreiben (z. B. „vereinzelte pathologisch dichte Bröckel“)
  5. buntes oder monomorphes Zellbild?
  6. Zahl und Aussehen der Megakaryozyten
  7. E:G-Verhältnis angeben
  8. Linksverschiebung / Atypie / Vollständigkeit der Ausreifung der Granulopoese
  9. Linksverschiebung / Atypie / Vollständigkeit der Ausreifung der Erythropoese
  10. Zahl der Lymphozyten / Plasmazellen / eosinophilen Granulozyten / Makrophagen
  11. Fremdzellen gefunden?
- Eisenfärbung:
  1. Menge des Speichereisens
  2. Schätzung des Sideroblastenindexes
  3. pathologische Sideroblasten / Ringsideroblasten gefunden?
- Beurteilung:
  1. Vorbemerkung: Bitte beachten: der Morphologe erstellt keine *Diagnose*, sondern einen *Befund*, der eventuell durch den klinisch verantwortlichen Arzt[77] zu einer Diagnose aufgewertet wird. Der Kliniker ist aus alter, nicht mehr akzeptabler Tradition geneigt, aus einem morphologischen Befund gleich eine diagnostische Wahrheit zu machen und dem Morphologen die Verantwortung für deren Richtigkeit aufzubürden.
     In Beachtung dieser Zurückhaltung teilen wir dem Kliniker auch den Wert unserer Beobachtungen mit und nennen die weiteren Untersuchungen, die für eine sichere Diagnose erforderlich sind. Wir müssen uns bei unseren Beobachtungen mit klaren Formulierungen festlegen, mitteilen, welche Befunde eindeutig oder unklar oder schwer interpretierbar sind. Aber die Diagnose ist Sache des betreuenden Arztes! Beispielsweise können wir bei einer schweren Thrombozytopenie bei intakter und eventuell gesteigerter Thrombopoese eine ITP vermuten. Es könnte sich aber auch um eine Thrombozytopenie bei Virusinfekt, um ein Initialsymptom einer HIV-Infektion, um ein Symptom eines systemischen Lupus oder um eine HIT handeln. Wir sollten also dem Kliniker nicht durch scheinbar klare Aussagen das Denken erschweren.
     Schuster, bleib bei Deinem Leisten! (Hämatologe, teil’ mir Deine Befunde mit, denken kann ich selbst!)
  2. morphologisch-funktionelle Betrachtung der Befunde (z. B. „mikrozytäre Anämie mit Retikulozytopenie trotz reichhaltig vorhandenen Speichereisens, sonst in allen drei Zellreihen intakte Hämatopoese“)
  3. morphologischer Befund in der Terminologie von Diagnosen (z. B. „der Befund passt zu einer Anämie bei chronischer Inflammation (ACI) und passt deshalb zu der mitgeteilten schweren chronischen Polyarthritis“)

[77] der ja fast immer mehr wichtige Informationen besitzt, als er auf den Anforderungsschein schreibt

4. die relevanten Differenzialdiagnosen erwähnen und ausschließen (z. B. „kein Hinweis auf MDS oder Blutungsanämie“)
5. gegebenenfalls weitere Untersuchungen empfehlen (z. B. „zum Ausschluss oder Beweis einer CML ist die zytogenetische und molekulargenetische Untersuchung erforderlich“)

2.5. Gerinnung

2.5.1. Blutungszeit in vitro

PFA-Test (platelet function analysis)

Kollagen/Epinephrin Verschlusszeit normal: 90-190 sec (170s)	**Kollagen/ADP** Verschlusszeit normal: 70-120 sec	**Interpretation**
n	n	Normalbefund
↑	↑	Thrombopathie allgemein
↑		Hk < 30%, Thrombopenie (<100.000)
↑	↑	Morbus Glanzmann
↑	↑	Storage pool diseases
↑	n	Hermansky-Pudlak-Syndrom
↑	↑	von Willebrand-Syndrom
↑	n (↑ [78]	ASS
↑	n	Ticlopidine
↑	↑	Abciximab (Reopro)
n	↑	Clopidogrel
n	n	Fibrinogenmangel
n	↑	Heparin (unfraktioniert und fraktioniert)
verbessert/normalisiert		DDAVP-Therapie[79]
?	?	von Willebrand-Faktor-Substitution[80]
	↑	schwere Herzklappenerkrankung,
	↑	schwere arterielle Gefäßstenosen,
	↑	Nierenversagen

Tabelle 2.8.: PFA-Test: Interpretation der Ergebnisse

2.6. Liquor

2.6.1. Anforderung an die Probe

Je nach erwarteter Zellzahl sind für die Zytologie 3–10 *ml* Liquor erforderlich. Man sollte das gesamte Material in das zytologische Labor einsenden. Dort wird zuerst die Zellzahl bestimmt, dann die notwendige Konzentrierung der Probe errechnet, werden dann die Objektträger hergestellt und wird dann der *Überstand* abgenommen, der für Mikrobiologie, klinische

[78] manche Patienten bei langdauernder Behandlung mit ASS; evtl. durch Plättchen-Aggregationstest absichern
[79] z. B. bei ASS-Vorbehandlung
[80] noch unklar, ob Monitoring durch PFA-Test möglich

Chemie, Virologie... benötigt wird. Es ist besser, alles Material ins zytologische Labor einzusenden und dort die weitere Probenverteilung vorzunehmen, als viele Einzelproben in verschiedene Laboratorien zu senden. Viele Labore benötigen nur die Flüssigkeit und nicht die enthaltenen Zellen. Damit würde man viele Zellen verlieren, die man für die Zytologie vor allem bei zellarmen Liquores dringend bräuchte. In vielen Situationen, vor allem beim Staging hämatogischer oder onkologischer Neoplasien, kann man in den meist zellarmen Proben (z. B. 10 Zellen/μl) Tumorzellen sicher nachweisen, wenn man etwa 10 ml Liquor verarbeiten kann.

Der Liquor muss sofort bearbeitet werden. Versand per Post ist sehr ungünstig. Versand per Bote (Probe in der Jackentasche für konstante Temperatur und leichte Bewegung) ist bis maximal 3 Stunden möglich. Aufbewahrung im Kühlschrank oder Brutschrank ist schädlich für die Zytologie.

2.6.2. Vorbereitung der Probe

Die meisten Zytozentrifugen benötigen für ein gutes Präparat etwa 200–400 μl Liquor mit einer Zellkonzentration von etwa 50–100 Zellen/μl. Die notwendige Konzentration erreicht man durch Zentrifugation des Liquors in einer Standardzentrifuge in einem Spitzglas bei einer Drehzahl von etwa 500–1000 UPM.

Rechenbeispiel: 10 ml Liquor, Zellzahl 10 Zellen/μl. Für eine Konzentration von 50 Zellen/μl muss man also *5-fach* konzentrieren, die Zellen sollen sich in *1/5* des ursprünglichen Liquor-Volumen befinden. Also nimmt man nach der Zentrifugation *4/5* des Überstands ab und gibt den Überstand an andere Laboratorien weiter.

Dieser Konzentrierungsvorgang kann vollkommen steril erfolgen, so dass kein Labor behindert wird. Nach Abnehmen des Überstandes muss die restliche Liquormenge gründlich aber vorsichtig gemischt werden, um die sedimentierten Zellen wieder zu mobilisieren (CAVE: „Vortex“-Mischer sind eventuell zu brutal!).

2.6.3. Herstellung des Präparates

Die früher übliche Sedimentierung der Zellen nach *J. Sayk* wird nur noch selten angewendet. Stattdessen werden Zytozentrifugenpräparate hergestellt. Dafür sind teure Geräte (z. B. von *Shandon*) verfügbar, aber auch kleinere Geräte, die für den klinischen Gebrauch vollkommen ausreichen. Es sollen mindestens 2 Objektträger angefertigt werden, einer wird gefärbt und gleich eingedeckt, der zweite als Reserve lufgetrocknet aufbewahrt.

2.7. Ergüsse

2.7.1. Vorbemerkung

Die vielerorts benutzten Zytozentrifugen-Präparate (ZZP) haben gegenüber den üblichen Quetschpräparaten mehrere Nachteile: -a- Es ist eine spezielle Zentrifuge erforderlich, ZZP-Einsätze für Standard-Zentrifugen ergeben keine guten Präparate. -b- Die beurteilbare Fläche und damit die Zahl beurteilbarer Zellen ist bei ZZP sehr viel geringer. -c- Vielfach sind Zellen und Zellverbände in ZZP schlecht ausgebreitet. -d- Gute ZZP erreicht man nur, wenn man die Zellzahl in dem Material, das in die Zytozentrifuge gegeben wird, vorher durch Zentrifugation des Ausgangsmaterials und dann Mischen mit der errechneten Menge des Überstandes auf die erforderliche Zellzahl eingestellt wird (bei Liquor: etwa 50–100 Zellen/μl).

Die noch gelegentlich benutzte Methode, den Erguss mit einem Fixativ zu versetzen und dann die gesamte Probenmenge an das zytologische Labor zu senden, hat vielfache problematische Aspekte und ist für typische zytologische Standard-Präparate nicht geeignet, insbesondere wegen der unzuverlässigen Fixierung der Zellen und der damit verbundenen Schrupfungsartefakte, die die Beurteilung behindern.

2.7.2. Anforderung an die Probe

Standard ist bei uns und in vielen anderen zytologischen Laboratorien: zumindest 20 *ml* Material, primär und nicht erst nach der Entnahme antikoaguliertes Material, frisch durch Punktion gewonnen und wie Blutbild oder Knochenmark umgehend eingesandt und binnen weniger Stunden im Labor verarbeitet. Antikoagulation durch Natrium-EDTA 1 % (3 *ml* Natrium-EDTA-Lösung in 20 *ml*-Spritze vorlegen, Spritze auf 20 *ml* mit Erguss auffüllen. *Alternativ:* entsprechend viele Blutbildröhrchen verwenden). Bei erwartet zellarmem Material (z. B. Herzinsuffizienz, Aszites bei Leberzirrhose) mehrere solche Spritzen einsenden. Einsendung von Material aus einem Ablaufbeutel einer Drainage ist nicht empfehlenswert. Gerade bei Ergüssen sind die durch Zellalterung verursachten zytologischen Artefakte besonders schwer einzuordnen. Maligne Zellen werden eventuell nur deshalb übersehen. Nur im Ausnahmefall kann das Material bis zu 24 h bei Raumtemperatur (nicht im Kühlschrank!) aufbewahrt werden.

2.7.3. Anfertigen der Präparate

Zuerst ist die **Zellzahl** zu messen. Entgegen der von vielen Laboratorien geäußerten Befürchtung ist eine Verstopfung des Gerätes durch Gerinnsel oder Zellverbände bei den mit einem Vorfilter versehenen modernen Geräten weitgehend ausgeschlossen. Ich habe in den letzten 20 Jahren keine Verstopfung mehr beobachtet. Die Zellzahl ist eine unverzichtbare Information für den Morphologen und den Kliniker.

Anfertigen der **Quetschpräparate:** Probe aufteilen auf 2 Spitzgläser zu je 10 *ml*, Zentrifugation bei ca. 1000 UPM, vorsichtiges und komplettes Abnehmen des Überstands mit einer *Pasteur*-Pipette; (den Überstand aufbewahren und ggf. an andere Laboratorien weiterreichen z. B. für die Bestimmung der LDH).

Sollte das Sediment nur gering sein, dann die beiden Sedimente mit einer *Pasteur*-Pipette resuspendieren und in ein Röhrchen zusammenführen und nochmals zentrifugieren, wieder den Überstand entfernen. Bei großem Volumen von zellarmen Proben: das größere Volumen in größeren Spitzgläsern zentrifugieren und das Sediment nach Abheben des Überstandes verarbeiten, oder eben viele kleine Spitzgläser zentrifugieren und die Sedimente zusammenführen, nochmals zentrifugieren.

Dann das Sediment mit einer *Pasteur*-Pipette resuspendieren und aus dem Röhrchen entnehmen und mehrere Quetschpräparate wie z. B. für die Knochenmark-Zytologie herstellen. Präparate in der Raumluft trocknen, keine Sprühfixation anwenden! Standardfärbung ist *Pappenheim* (*May-Grünwald / Giemsa*), evtl. routinemäßig zusätzlich PAS-Färbung. Sollen immunzytochemische Färbungen angewandt werden, so sind dafür die Objektträger entsprechend zu fixieren (z. B. mit Aceton).

2.8. Feinnadelaspiration

2.8.1. Kanülen

Standardkanüle ist die Venenpunktionskanüle mit 0,5–0,6 mm Aussendurchmesser mit durchsichtigem Konus. Bei peripheren Läsionen 30 mm lang, für Knoten in der Axille häufig 60 mm lang, für Ziele im Körperinneren je nach Tiefe bis zu 20 cm. Für derbe, Bindegewebs-reiche Prozesse oder für blutreiche Gewebe wie die Schilddrüse werden dünnere Kanülen benötigt (ca. 0,4 bis 0,5 mm), für die Hautpunktion 0,4 mm. Die langen Nadeln sind bis 120 mm als Lumbalkanülen mit Mandrin mit 0,7 mm Durchmesser erhältlich („Quincke-Nadeln“). Längere solche Nadeln heißen meist „Chiba-Nadeln“.

2.8.2. Spritzen für Vakuumgewinnung

Standard sind 10 *ml*–20 *ml*-Einmalspritzen mit geringem Totraum. Bei blutreichen Organen ist der geringere Unterdruck einer 10 *ml*-Spritze günstiger, bei langen dünnen Nadeln werden Spritzen bis zu 50 *ml* benötigt. Am günstigsten sind Spritzentypen mit doppelter Dichtung am Kolben.

2.8.3. Hilfsgeräte

Die Punktion soll nur in Ausnahmefällen mit Nadel und Spritze allein durchgeführt werden, da hierfür beide Hände gebraucht werden und damit keine Hand für die Palpation während der Punktion zur Verfügung steht. Bekanntestes Hilfsgerät ist der Pistolengriff nach Franzen in einer Modifikation (*Cameco-Handgriff*), am günstigsten ist die Zwischenschaltung eines Ventils zwischen Nadel und Spritze, so dass der Unterdruck bereits vor der Aspiration erzeugt und in der Spritze gehalten werden kann. Während der Punktion liegt die Punktionshand nahe an der Läsion und braucht nur das Ventil zu bedienen (Aspirationsventil nach *Binder* (`http://wwww.binder-ventil.de`)).

2.8.4. Vorbereitung

Ausreichend viele gut geputzte Objektträger eng aneinander ohne Lücke auf weiße Tischplatte legen (Keine Tücher unterlegen!). Deckgläser bereit legen. Desinfektion mit alkoholischem Hautdesinfektionsmittel. Lokalanästhesie ist nur bei Punktionen in den Körperhöhlen und bei sehr empfindlichen Patienten notwendig. Patient für die Punktion von Halstumoren am besten auf einen Stuhl setzen, ansonsten legen.

2.8.5. Punktion und Ausstrich

Desinfektionsmittel antrocknen lassen. Spannen der Haut über dem Tumor, Fixation des Tumors zwischen zwei oder drei Fingern. Rasches Durchdringen der Haut vermindert die Schmerzen und erleichtert die zielsichere Punktion. Dann Nadelspitze ins Ziel führen. Erzeugen bzw. Freigeben des Unterdrucks erst, wenn man den Widerstand der Nadel

im Tumor fühlt. Mit schnellen, kurzen Bewegungen den ganzen Tumor dreidimensional durchfächern („sticheln“, nicht „stochern“!; bei blutreichen Organen (Schilddrüse!) nur wenige Exkursionen der Nadel.

Sobald Material im durchsichtigen Nadelkonus erscheint, Abbruch der Punktion, Beseitigen bzw. Absperren des Unterdrucks, dann erst Nadel aus dem Körper ziehen. Schnell Nadel von der Spritze trennen, Material sofort in kleinen Tropfen auf die Objektträger ausspritzen und mit dem Deckglas in Quetschtechnik vorsichtig ausstreichen. Keine zu großen oder zu kleinen Tropfen!

Bei blutigem Aspirat „Bröckel fischen“. Zu große Tropfen mit Abhebetechnik auf weitere Objektträger verteilen. Flüssiges Aspirat (Zysten) nicht direkt ausstreichen, sondern zentrifugieren und das Sediment in Quetschtechnik ausstreichen.

Verbleibt Aspirat im Konus der Nadel, dieses mit Holzstäbchen (hinteres Ende eines Wattestäbchens) herausholen und in Abrolltechnik ausstreichen. Ergibt sehr schöne Ausstriche, Erhaltung der Zellen v.a. bei verletzlichen Zellen (hochmaligne NHL!) eher besser als beim Ausstrich in Quetschtechnik.

Die Ausstriche werden am besten von einer Hilfskraft angefertigt, so dass die Zeit zwischen Aspiration und letztem Ausstrich möglichst kurz wird (Gerinnung, Antrocknung!).

Nach Möglichkeit auch kleine Knoten zweimal punktieren, um möglichst reichlich und repräsentativ Material zu gewinnen, bei großen Tumoren noch häufigere Punktion, ebenso bei makroskopisch unbefriedigendem Aspirat. Nach Möglichkeit einige dickere und einige dünnere Präparate herstellen. Die dicken Präparate erlauben semihistologische Beurteilung (Retikulumzellen des Keimzentrums, fokale Blasten-Anhäufung etc.) und leichteres Erfassen auch kleiner Zellpopulationen, die dünnen Präparate zeigen häufig schöner die Details.

Optimal ist es, nach jeder Punktion die Präparate ungefärbt zu mikroskopieren, um Informationen über Materialmenge und Materialbeschaffenheit zu erhalten. Eventuell auch Schnell-Färbung. Einige Phänomene sind am ungefärbten Präparat viel besser erkennbar (z. B. Cholesterinkristalle, Bindegewebe in Zellverbänden). Am besten geeignet ist Hellfeld-Mikroskopie mit gekippter Kondensorfrontlinse und verengter Kondensorblende. Phasenkontrast-Mikroskopie ist weniger geeignet und o.g. Verfahren nur in flüssigem Material überlegen.

2.8.6. Aspiration für die Immuntypisierung

Aspirat in 20 *ml* einer „Kulturlösung“ (z. B. *RPMI* mit 1 % Rinderalbumin) durch mehrfache Nadelpassage (0,7 mm-Nadel) suspendieren und dabei die Bröckelchen auflösen. Wenn man in diesen 20 *ml* Suspension eine Zellkonzentration von $1000/\mu l$ erreicht, ist beispielsweise eine komplette Phänotypisierung eines NHL möglich.

2.8.7. Fixation

Präparate an der Luft (oder besser: mit einem Ventilator) trocknen und dann mit Methanol fixieren (*Pappenheim*-Färbung) oder noch feucht fixieren (Färbung nach Papanicolaou).

3. Zytomorphologie

Dieser Text soll und kann nicht den zytologischen Atlas ersetzen. Er soll als Sammlung von Begriffen und Phänomenen und als Grundlage eines eigenen Kurs-Mitschriebs dienen. Prinzipiell wurden die zytologischen Fachbegriffe in Übereinstimmung mit der Literatur verwandt, einige Beschreibungen spiegeln aber unsere persönliche Sichtweise wieder. Viele Phänomene sind nur in Kenntnis der von uns benutzten *Pappenheim*-Färbung und unserer Punktionstechnik verständlich. Zu beachten ist, dass wir häufig mehr Wert auf die Zellzusammensetzung als auf die Merkmale einzelner Tumorzellen legen. Beschreibungen der einzelnen Tumor-Entitäten beziehen sich immer nur auf den häufigsten bzw. „klassischen" Typ, Varianten werden nur gelegentlich abgehandelt. Die Beschränkung auf die im klinischen Alltag häufig auftretenden Tumorarten ist beabsichtigt. Die besondere Betonung der malignen Lymphome spiegelt den Schwerpunkt unserer klinischen Arbeit wieder. Dieses Manuskript ist aus einem reinen Lymphomzytologie-Manuskript hervorgegangen. Einige hier erstmals beschriebene zytologische Phänomene sind bislang noch nicht publiziert, einige noch nicht endgültig abgesichert. Kürzel wie z. B. „CALE" sind in Kapitel B auf Seite 141 erklärt.

Nach der einleitenden Beschreibung einiger *Werkzeuge* des Zytologen im Abschnitt 3.1 folgt in den Abschnitten 3.2 bis 3.8.15 auf den Seiten 102–111 die Abhandlung der speziellen Morphologie der Lymphome und gutartiger sowie maligner Tumoren. Dabei wurden sehr seltene Befunde mit Absicht nicht beschrieben, selbst wenn wir sie bereits einige Male gesehen haben. Die Zytomorphologie des peripheren Blutes und des Knochenmarks wird in späteren Versionen dieses Manuskriptes folgen, ein Teil der dort auftretenden Befunde (insbesondere die Lymphome) ist aber in den vorliegenden Abschnitten natürlich bereits beschrieben.

3.1. zytologische Werkzeuge

3.1.1. Befundungsvorgang

Hier folgt eine Beschreibung des Befundungsvorganges. In dieser Reihenfolge sollen die zytologischen Werkzeuge immer angewendet werden. Diese Beschreibung wurde für die Aspirationszytologie zusammengestellt, sie gilt aber prinzipiell für die Befundung aller zytologischer Präparate, also auch für Blut, Knochenmark, Liquor, Ergüsse. . . . Die Werkzeuge sind hier nach ihrer Wichtigkeit bzw. Aussagekraft geordnet.

In den nachfolgenden Abschnitten 3.1.2 bis 3.1.5 auf den Seiten 98–100 werden einige zytologische Werkzeuge detailliert abgehandelt.

Befundungsvorgang

1. wie viel Material konnte ich gewinnen
2. welches Organ sehe ich
3. Verbände oder nur Zellgruppen oder nur Einzelzellen
4. Größe und Form und Struktur der Verbände: papillär, adenoid, mikroazinär, ungeordnete Klumpen, duktale flächenhafte Verbände, palisading, gefaltete Gewebshäutchen (Mesothel), moulding (z. B. bei CAKZ),. . .

5. Erkennung der verschiedenen Zellpopulationen
6. Buntheit versus Monomorphie
7. welcher bestimmte Zelltyp liegt vor
8. Hintergrund: blutig, sauber, schmutzig, Granula, substantia tigroides, diffus blau bei Lymphomen, Zytoplasmafragmente, Blutzellen, Makrophagen,...
9. Zellgröße: Größe der relevanten Zellpopulation, Größenvariabilität, Riesenzellen
10. Zytoplasma: Weite, Farbe (Basophilie, Verhornung), Form (z. B. Zytoplasma-Zipfel), Vakuolen (Größe, Zahl, Konfluieren von Vakuolen), Granula, Inklusionen (z. B. Türkiskörperchen[1]), Verletzlichkeit des Zytoplasmas (viele Nacktkerne?)
11. Kern: Größe im Verhältnis zum Zytoplasma, Form, Lage im Zytoplasma (z. B. exzentrisch), Anzahl der Kerne (z. B. Zweikernigkeit sehr typisch für Leber, Mesothel, Hodgkin, Melanom), Vielkernigkeit (Hodgkin, Sarkome, anaplastische Karzinome), Kerninklusionen (z. B. Invaginationen bei CALE, CASD-papillär, Melanom), Kernvakuolen (Lochkerne bei CALE)
12. Chromatin: Aggregat-Größe und Aggregat-Form (schollig, flächenhaft, granulär, feingranulär, retikulär), Verteilung (regelmäßig, unregelmäßig), Packungsdichte (locker, dicht gepackt[2])
13. Nukleolen: Zahl, Lagerung im Kern, Form, Sichtbarkeit, Anfärbung; Cave: Nukleolen bei *Pappenheim*-Färbung vollkommen anders zu bewerten als in der Formaldehyd-Histologie; Nukleolen bei sofort ausgestrichenem Feinnadel-Aspirat viel weniger prominent als z. B. bei Knochenmarkausstrich oder bei schlecht erhaltenen Zellen!
14. spezielle Phänomene: z. B. Granula-Häufchen neben dem Kern bei CAID, staubfeine Granulation des amelanotischen Melanoms, Auerstäbchen, Vakuolen mit Eindellung des Kerns (bei Makrophagen) oder Überlagerung des Kerns (bei Adenokarzinomen), Vakuolen mit Sekret-Granula bei CAPA, Psammomkörperchen beim CAOV und beim papillären CASD, spezielle Zeichen der Atypie (fehlende Granulation der neutrophilen Zellen bei Myelodysplasie, Riesen-Metamyelozyten bei Perniziosa)...

3.1.2. Zytoplasma-Fragmente

Zytoplasma-Fragmente (ZF, ehemals:*Soederstroem*-bodies, *lymphoglandular bodies*) sind abgerissene Zytoplasmateile, die physiologisch vorkommen und durch Gewebe-Entnahme provoziert werden. Offenkundig sind sie Ausdruck einer fehlenden oder geringen Ausstattung mit stabilisierenden Zytoplasmabestandteilen (Zytoskelet). Hämatopoetische Zellen sind damit kaum ausgestattet, undifferenzierten epithelialen und mesenchymalen Zellen fehlen diese anscheinend ebenfalls. Die ZF sind hervorragend für die DD der anaplastischen / blastären Neoplasien („Krebs“ versus Lymphom) geeignet, wenn einige Grundlagen beachtet werden:

in einer *reinen* Tumorzell-Population[3] gilt:

- sehr viele oder massenhaft ZF schließen Karzinome und Sarkome aus
- fehlende oder nur vereinzelte ZF schließen ein NHL nahezu aus[4]
- ZF in geringer Anzahl passen gut zu Melanomen, anaplastischen kleinzelligen Karzinomen, anaplastischen Sarkomen und Teratomen

Achtung! in Ergüssen und im Blut und im KM-Blut und im Liquor fehlen die ZF häufig (zumindest weitgehend), offenkundig werden sie durch die Präparation verloren. Aber man

[1] vgl. Abschn. 3.1.4 auf der nächsten Seite

[2] cave: dicht gepacktes feinst verteiltes retikuläres Chromatin eines Lymphoblasten produziert ebenso *dunkle* Kerne wie das schollige Chromatin eines Lymphozyten!

[3] also ohne Kontamination mit „normalen“ Lymphozyten

[4] cave: LB-NHL und LCAL-NHL häufig ohne ZF! siehe Abschnitte 3.2.14 auf Seite 104 und 3.2.15 auf Seite 105

kann sie z. B. in der Lymphe des duktus thorazikus zahlreich nachweisen, wenn man speziell präpariert. Die ZF zerfallen also nicht sofort zu unsichtbaren Partikeln, sondern sie werden durch die umgebende Flüssigkeit (Blut, Pleuraerguss ...) so weit verdünnt, dass man sie nicht mehr mühelos als zytologisches Phänomen benutzen kann.

In anderem Zusammenhang können die ZF im Blutausstrich aber von sehr großer Bedeutung sein: Im Blutausstrich von Patienten mit akuter Leukämie sieht man immer wieder viele ZF, gut von Thrombozyten zu unterscheiden, die aber von den Zählgeräten als Thrombozyten eingeordnet wurden. Gelegentlich findet man mehr ZF als wahre Thrombozyten. Bei diesen Patienten muss man die gemessene Thrombozytenzahl nach unten korrigieren, um die Grenze für die Transfusion von Thrombozyten richtig zu setzen.

3.1.3. Chromatinkriterien

Diese Kriterien sind überwiegend bei unreifen Zellen anzuwenden („Blasten“), nicht bei reifen Endzellen („Zyten“). Reife Zellen zeigen kondensiertes, flächenhaft bis schollig dichtes Chromatin, der Kern wird dunkel, undurchsichtig. Gedankliche Parallele: die DNA ist nicht ablesebereit entfaltet. Unreife Zellen besitzen helle, durchsichtige Kerne, das Chromatin ist in feinen Aggregaten verteilt, mehr oder weniger dicht gepackt. Gedankliche Parallele: die DNA ist bereit zum Ablesen für Synthese-Prozesse.

Bei abnormen Zellen der Hämatopoese gibt es aber auch typische Bilder mit „granulärem“ Chromatin, z. B. abnorme Reifung der Erythropoese bei MDS, bei megaloblastärer Veränderung (Vitaminmangel), *cellule granulée bei CLL*....

Ein junger Kunststudent (der Sohn der Leiterin einer Zytologieschule!) hat die Zellen eines hochmalignen Non-Hodgkin-Lymphoms bzw. eines kleinzelligen Karzinoms direkt am Mikroskop abgezeichnet, ohne dass wir ihm zuvor unsere mikroskopischen Eindrücke oder unsere verbale Definition mitgeteilt hatten. Die beiden folgenden Abbildungen 3.1 bis 3.2 auf den Seiten 100–101 beschreiben die Chromatinkriterien also objektiv, ohne Voreingenommenheit eines hämatologischen Morphologen. Im Zytologiekurs wird das in einem schmerzhaften sog. Schleuderkurs geübt.

- granuläres Chromatin: kommt bei *nicht-hämatopoetischen* Geweben (und beim anaplastischen NHL, LCAL) vor. Die Chromatin-Partikel erscheinen als Körnchen, kurze Nudeln...; die Zwischenräume zwischen den Chromatin-Partikeln sind leer, dadurch entsteht der Eindruck eines scharfen, kontrastreichen Chromatin-Abbildes. Und dadurch erscheint auch die Kernmembran durchbrochen, löchrig, nicht betont. Hilfs-Beschreibung: man kann mit der „gedanklichen Pinzette“ einzelne Chromatin-Partikel anfassen und aus dem Kern heraus ziehen.
- retikuläres Chromatin: kommt bei *hämatopoetischen* Geweben vor. Die Chromatin-Partikel sind unscharf voneinander abgegrenzt, erscheinen verwaschen, es entsteht ein unscharfes, verwaschenes Bild, die „gedankliche Pinzette“ kann nicht zum Chromatin-Pflücken verwendet werden, die Kernmembran erscheint geschlossen, betont, wie mit einem weichen Stift nachgezogen.

3.1.4. Türkiskörperchen

Grünblau (türkis) gefärbte Körperchen im Zytoplasma, die direkt neben, manchmal über dem Kern liegen und den Kern häufig eindellen. Diese Körperchen kommen vor allem in Proben aus nicht mehr ganz vitalen Geweben vor und stellen evtl. Zeichen eines beginnenden Zellunterganges dar (nekrotische Golgi-Zone?). Diese Körperchen sind sehr typisch für anaplastische kleinzellige Karzinome, kommen daneben gelegentlich bei Teratomen vor. In hämatopoetischen Geweben (hochmaligne NHL, Leukämien, normale unreife hämatopoetische

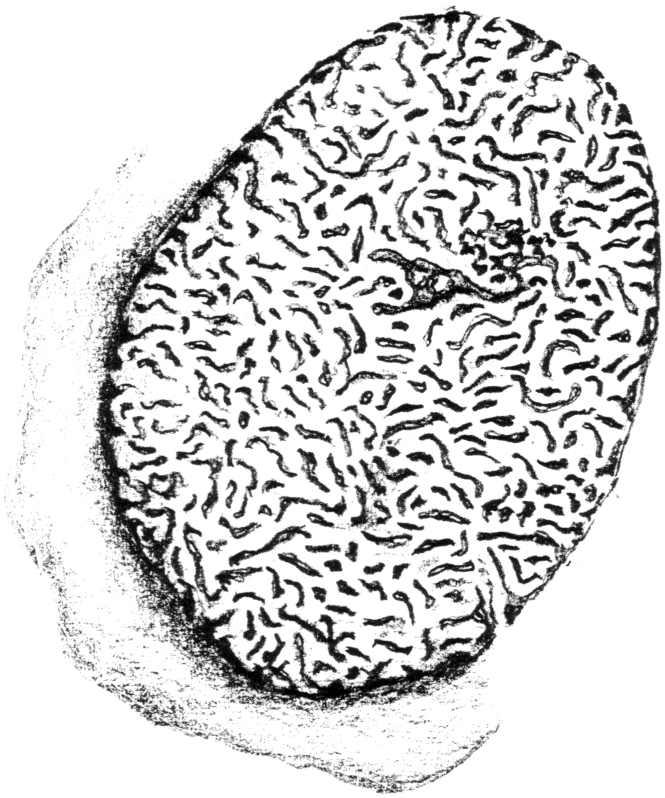

Abbildung 3.1.: Granuläres Chromatin

Zellen) kommen diese Türkiskörperchen quasi nie vor, weshalb sie sehr gut zur Unterscheidung zwischen hochmalignen NHL und dem „Kleinzeller“ verwendet werden können. In Ergüssen mit Zellen oder Zellverbänden eines anaplastischen kleinzelligen Karzinoms fehlen diese „Kleinzeller-Körperchen“ fast immer!

3.1.5. Immunphänotypisierung

Die Immuntypisierung ist mittlerweile ein unverzichtbares Instrument des Lymphom-Zytologen. Durch Feinnadel-Aspiration kann zumeist eine genügende Menge (z. B. $1 \cdot 10^7$) viabler Zellen gewonnen werden. Einige am Aspirat gut analysierbare Marker können in der gängigen Formalin-fixierten Histologie nicht leicht oder nicht zuverlässig untersucht werden, so dass die Immunphänotypisierung am Lyxmphknotenaspirat auch dann sinnvoll ist, wenn eine histologische Untersuchung noch nachfolgt.

Die Immunphänotypisierung soll immer zusammen mit der Morphologie befundet werden, die Tabelle 3.1 auf der nächsten Seite zeigt an einem Beispiel, wie morphologische und immunologische Kriterien gewinnbringend kombiniert werden können.

Die zytologische Unterscheidung zwischen den beiden überwiegend aus Zentrozyten[5] bestehenden Lymphomen: CBCC/follikuläres Lymphom und CC/Mantelzell-Lymphom ist nicht sehr sicher; nimmt man einige Oberflächenantigene hinzu, kann eine zuverlässige Klassifikation erreicht werden. Die Tabelle ist noch ergänzt um das lymphozytische Lymphom, da gelegentlich die Unterscheidung zwischen der CLL und dem Mantelzell-Lymphom Schwierigkeiten bereitet.

[5] Begriff aus der Kieler Nomenklatur

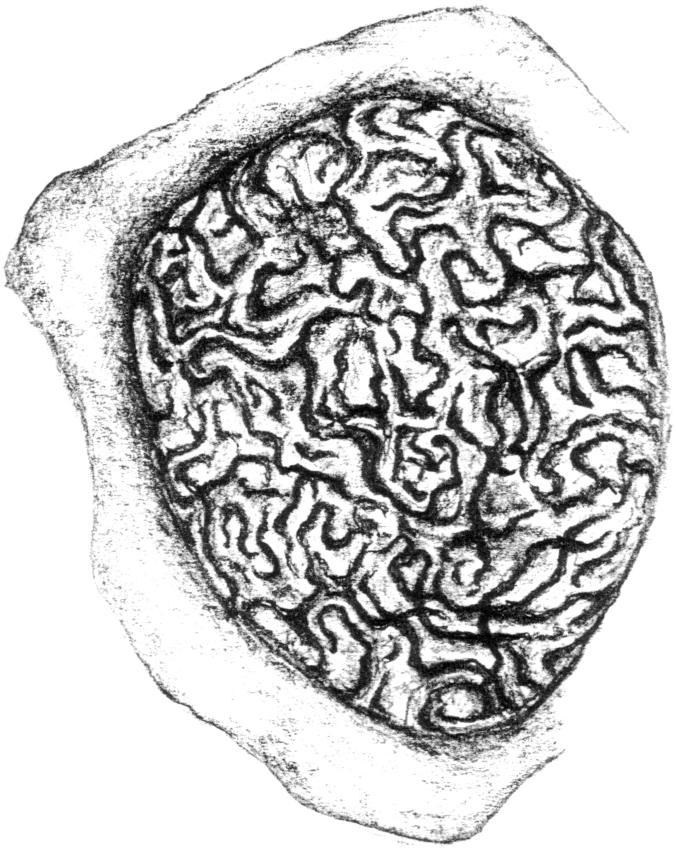

Abbildung 3.2.: Retikuläres Chromatin

Tabelle 3.1.: Immunphänotyp und Zytologie einiger B-NHL-Subtypen

	Lymphom-Subtyp		
Merkmal	**cbcc**	**cc**	**lc**
CD20	⊕	⊕	⊕[6]
CD5	⊖	⊕	⊕
CD10 (LK-Aspirat, KM)	⊕	⊖	⊖
CD10 (periph. Blut)	+/−	⊖	⊖
CD23	⊖	⊖	⊕
Kernkerben	++	+	−
Größenvariabilität	−/(+)	+/++	−
normale Lymphozyten	+/++	−	−/(+)
normale Blasten	(+)/+	−	−

Die nachfolgende Tabelle listet die Oberflächen-Merkmale der wichtigsten NHL-Typen auf. Sie ist aus mehreren Quellen und der eigenen Erfahrung zusammengestellt. Eine für die Klassifikation verbindliche Liste der CD-Cluster ist bisher nicht publiziert, deshalb unterscheidet sich das verwendete „Markerprofil“ von Labor zu Labor. Sämtliche im letzten 8. Workshop etablierte CD-Cluster sind in den Tabellen X und XX im Anhang aufgelistet.

[6] ⊕ positiv; ⊖ negativ; (+) wenige/gering; + einige/vorhanden; ++ viele/stark; − keine

3.2. NonHodgkin-Lymphome

Die Aspirate sind gewöhnlich sehr reichhaltig, die Zellen liegen streng einzeln. Nur gelegentlich treten Zellaggregate auf; sie sind schwer von echten Zellverbänden abzugrenzen. Blutbeimengung ist fast immer technisch bedingt (außer bei einigen Immunozytomen und einigen T-Zell-NHL). Nekrose ist ungewöhnlich, Apoptose kommt v.a. bei CBCC-NHL vor. Leicht verletzliche Zellen, die ihr Zytoplasma verlieren, kommen bei hochmalignen NHL (Ausnahme: lymphoblastische NHL) und beim extramedullären Plasmozytom sehr häufig vor.

Die Ausstriche besitzen dichte Stellen, an denen die Zellzusammensetzung gut beurteilt werden kann und dünne Stellen, an denen die Zellen und v.a. die Zytoplasmata größer erscheinen. Hier sind die Zelldetails besser zu erarbeiten. Lymphatische Zellen variieren ihre Größe in Abhängigkeit vom Ausbreitungsgrad sehr viel stärker als epitheliale Zellen (bis zu Faktor 2!).

Für NHL (und benigne lymphatische Veränderungen) ist das Vorkommen vieler bis massenhaft vieler Zytoplasmafragmente (ZF) typisch. Ausnahmen: die lymphoblastischen NHL haben gelegentlich eine geringere Anzahl von ZF, die hochmalignen anaplastischen NHL („Ki1"-NHL, LCAL) besitzen regelmäßig keine oder nur sehr wenige ZF. Die ZF erscheinen bei Aspiraten mit diffusem basophilem Hintergrund als hellere runde Flecken!

3.2.1. Lymphozytisch (LC)

Reichhaltiges Aspirat. Kleine Zellen, die aber etwas größer sind als der „Standard-Lymphozyt" im peripheren Blut; daneben wenige mittelgroße Zellen (Prolymhozyten, s.u.) und wenige Blasten. Überwiegend runde Kerne, grobschollig kondensiertes Chromatin, scharf abgesetzt (Packeis). In kleinen Zellen keine Nukleolen, in größeren Zellen immer Nukleolen. Schmales bis mittelweites Zytoplasma mittlerer Basophilie.

3.2.2. Lymphoplasmozytoides Immunozytom (ICID)

Reichhaltiges Aspirat. Mittelgroße Zellen, wenige Blasten. Kerne nicht streng rund, bei guter Ausbreitung vielgestaltig. Kondensiertes, flächenhaft angeordnetes Chromatin. Häufig singulärer, mittelgroßer, mittelständiger Nukleolus in Kernen mit kondensiertem Chromatin (sog. Prolymphozyten, typische Zellen des Immunozytoms). Mittelweites bis weites Zytoplasma, Kern häufig exzentrisch, geringe bis tiefe Basophilie, häufig paranukleäre Aufhellungszone.

3.2.3. Lymphoplasmozytär (ICÄR)

Häufig zellarme, eventuell blutreiche Aspirate. Blauer Hintergrund. Lymphozyten wie LC, einige typische Plasmazellen und Zwischenformen. Gelegentlich vermehrt Gewebsbasophile, aber meist viel weniger als gleichzeitig im Knochenmark!

3.2.4. Plasmozytär (PLC)

Häufig schlechte und blutreiche Aspirate, blauer Hintergrund. Fast ausschließlich Plasmazellen, zum Teil atypische Formen. Häufig Nukleolen, gelegentlich Mitosen. Extramedulläre Plasmozytome häufig blastenartiger als im Knochenmark. Blastenartige Zellen verlieren leicht das Zytoplasma.

3.2.5. Haarzellerkrankung (HCL)

Monomorphes Bild mittelgroßer lymphoider Zellen. Kern oval bis Bohnen- oder Nieren-förmig, Chromatin feinverteilt retikulär (monozytoid). Der singuläre Nukleolus ist wenig prominent. Zytoplasma reichlich, unscharf begrenzt mit geringer Basophilie, unruhig strukturiert, selten gering monozytoid granuliert.

3.2.6. T-CLL, Sezary-Syndrom (T-CLL, SEZ)

Kleine bis mittelgroße Zellen. Kerne rund bis vielgestaltig, gyriform vielfach scharf eingekerbt (oft nur in der Aufsicht erkennbar). Kondensiertes Chromatin ohne grobe Schollen, Zytoplasma schmal bis mittelweit, von mittlerer Basophilie. An guten Stellen des Aspirats typische „Komma“ - Zellform.

3.2.7. Peripheres T-Zell-Lymphom (TZL)

Häufig schlecht ausstreichbare Bröckel, blauer Hintergrund, „Durcheinander“. Keine semihistologische Anordnung wie bei reaktiven Lymphknoten. Buntes Zellbild. Kleine, mittelgroße und große Zellen, viele Komma-Zellen. Kerne rund, Chromatin je nach Zellgröße kondensiert bis blastentypisch. Nukleolen in Blasten singulär, mittelständig, rund bis oval. Zytoplasma mit geringer bis tiefer Basophilie, häufig graublau. Auffälligste Zellpopulation: Mittelgroße Zellen, runde Kerne, körnig kondensiertes Chromatin, schmales tiefblaues Zytoplasma. Wechselnde, meist starke Eosinophilie, häufig Epitheloidzellen.

3.2.8. Angioimmunoblastisches NHL

(*AILD, LGR-X*, Angioimmunoblastische Lymphadenopathie, angioimmunoblastisches T-Zell-Lymphom) Wie TZL. Je nach Krankheitsphase unterschiedlicher Blastenreichtum und zusätzlich variable Plasmozytose.

3.2.9. Follikuläres NHL (CBCC)

(zentroblastisch-zentrozytisch, follikuläres NHL). Erster Blick: scheinbar „alles kaputt“ (wegen schlechter Erkennbarkeit des Zytoplasmas und wegen gleichmäßig verteiltem feinem Chromatin). In reichhaltigen Präparaten meist einige histiozytäre Zellen ohne Phagozytose-Produkte, mit langen sehr schmalen ungefärbten Zytoplasma-Ausläufern: (follikuläre) dendritische Retikulum-Zellen. Mischung aus kleinen, mittelgroßen Zyten und wenigen Blasten. Kleine Zellen wie LC oder ICID („normale“ oder reaktive Lymphozyten), mittelgroße Zellen (Zentrozyten) wenig größenvariabel: Kerne wirken rund, bei genauer Analyse deutlich gekerbt (eine Kerbe, nicht viele wie bei SEZ). Feine Chromatinkondensate regelmäßig verteilt, kein deutlicher Nukleolus. Zytoplasma auffallend schmal, manchmal kaum erkennbar, mittlere Basophilie. Zytoplasma häufig nur dort erkennbar, wo die Kernkerbe in den Kern hineinzieht. Einige Blasten sind typische Zentroblasten (s.u.), der Rest reaktive Blasten mit anderer Morphologie. Gelegentlich Epitheloidzellen, Plasmazellen, selten Eosinophilie. Anteil der „normalen, reaktiven“ lymphatischen Zellen sehr variabel, ebenso Zahl der darin vorkommenden Blasten. Anteil der Zentroblasten stets unter 5 % aller Zellen; zu sekundär hochmalignem NHL transformierte NHL-CBCC (CBSE) haben weit über 50 % Blasten, nur ganz selten findet man bei Längsschnitt-Untersuchung Übergangsformen zwischen NHL-CBCC und NHL-CB.

3.2.10. Zentrozytisch, Mantelzell-Lymphom (CC)

Erster Blick ähnlich wie bei CBCC, aber keine Mischung, sondern streng monomorphes Bild zumeist stark größenvariabler, mittelgroßer bis großer Zellen wie bei CBCC als Zentrozyten beschrieben. Gelegentlich wenig auffällige, singuläre Nukleolen. Keine typischen Blasten. Kernkerbung meist weniger prominent. Zellen erscheinen oft blastärer als die des NHL-CBCC. Wenige histiozytäre und andere Zellen, wenige dendritische Retikulumzellen (s.o. CBCC).

3.2.11. Kleinzellig zentrozytisch (CCKZ)

Selten!! Vor allem in Blut und Knochenmark schwierige DD zum lymphoblastischen NHL Kleine Zellen (wie Lymphozyten des LC-NHL) und mittelgroße Zellen, auffällige Größenvariabilität. Kerne rund, fein verteiltes Chromatin, gelegentlich unscheinbare Nukleolen. Schmales, gelegentlich mittelweites Zytoplasma mittlerer Basophilie. Relativ häufig Mitosen.

3.2.12. Zentroblastisch (CB)

Häufig blauer schmutziger Hintergrund, häufig (durch Verlust des Zytoplasmas) nur wenige komplett erhaltene Zellen. Die Zellen ähneln Myeloblasten! In der WHO-Nomenklatur ist diese Entität nicht separat erwähnt, firmiert unter „diffuse large B-cell lymphoma“. Mittelgroße bis meist große Blasten, mäßig häufig Mitosen. Kern rund bis vielgestaltig, gelegentlich Untermengung von kleinen Blasten mit gekerbten Kernen, Chromatin fein verteilt retikulär. Zwei bis drei Nukleolen an der Kernmembran. Zytoplasma schmal bis mittelweit von geringer bis mittlerer Basophilie. Gelegentlich Kerntrümmermakrophagen, Epitheloidzellen. Selten große Zellformen vom Typ Hodgkin-Zellen. Kleinzellige Variante: Zellformen ähnlich CC oder CBCC, allerdings basophiles Zytoplasma, Blastenchromatin und mehrere verteilt gelegene Nukleolen (DD: lymphoblastisch). Variante CB multilobated: sehr große Tumorzellen mit tief gekerbten bis gelappten Kernen. Cave: Unterscheidung zwischen CBCC und CB evtl. sehr schwierig, wohl Ausdruck einer allmählichen Entwicklung eines CB-NHL aus einem CBCC-NHL heraus (follicular lymphoma grade1 → grade3). Immuntypisierung mit Proliferations-Markern evtl. hilfreich.

3.2.13. Immunoblastisch (IB)

Häufig schmutziger, dunkelblauer Hintergrund, häufig nur wenige erhaltene Zellen. Die Zellen ähneln Proerythroblasten! In der WHO-Nomenklatur ist diese Entität nicht separat erwähnt, firmiert unter „diffuse large B-cell lymphoma“ (aber es existieren Daten, die eine schlechtere Prognose dieses Zelltyps im Vergleich mit den anderen „diffuse large B-cell lymphomas“ belegen). Meist große Blasten, häufig Mitosen. Kern rund, gelegentlich vielgestaltig. Chromatin fein verteilt retikulär bis granulär, teilweise mit kleinen Kondensaten (vor allem bei plasmoblastischer Variante des IB). Nukleolen meist zentral, singulär, sehr prominent, rund bis länglich. Zytoplasma mittelweit bis weit, mittel(grau-)blau bis tiefblau, häufig paranukleäre Aufhellung (besonders bei plasmoblastischer Variante). Häufig Kerntrümmermakrophagen.

3.2.14. Lymphoblastisch (LB, LBBU)

Sauberer Hintergrund, Zellen meist gut erhalten, reichlich Mitosen. Kleine bis mittelgroße, selten große Blasten, auffällige Größenvariabilität bei sonst identischer Morphologie (ähnlich wie bei NHL-CC!). Kern rund, gelegentlich gekerbt (T-LB). Chromatin fein verteilt, retikulär;

unscheinbare, gelegentlich multiple Nukleolen. Zytoplasma schmal bis mittelweit von zumeist mittlerer Basophilie. Besonderheit Burkitt-Typ: Tiefblaues Zytoplasma mit starker, feintropfiger, peripher liegender Vakuolisierung ohne Konfluieren der Vakuolen.

3.2.15. Hochmaligne, unklassifiziert (NHLH)

Mehr oder weniger polymorphe Zellen, wechselnde Zytoplasmabeschaffenheit. Chromatin fein verteilt, retikulär, (nicht granulär wie bei undifferenzierten epithelialen Tumoren oder Sarkomen). Deutlich erkennbare Kernmembran (im Gegensatz zu undifferenzierten epithelialen Tumoren oder Sarkomen). Wechselnde Nukleolenbeschaffenheit. Zytoplasma-Fragmente (ZF, „Söderström-bodies“) im Gegensatz zu nicht-lymphatischen undifferenzierten Malignomen reichlich vorhanden.

Besonderheit: Ki1-Lymphome bzw. LCAL: Große Zellen, weites Zytoplasma mittlerer bis tiefer Basophilie, runde bis ovale Kerne, gelegentlich vielkernige Tumor-Riesenzellen. Nukleolen häufig sehr prominent, singulär. Chromatin meist eher granulär (!) wie bei Ca oder Sa, ZF fehlen meist!

3.3. Extramedulläre Hämopoese (EMH)

Mehr oder minder starke Infiltration durch hämopoetische Zellen. Zumeist Myeloblasten bei AML oder myelomonozytäre Blasten bei AMMOL oder teilweise ausreifende myeloische Zellen bei myelodysplastischem Syndrom. Seltener unreife und reifere granulopoetische Zellen bei CML im beginnenden Blastenschub. Sehr selten reifzellige Megakaryozyten-Leukämie. Teilinfiltration durch Lymphoblasten bei ALL sehr selten, zumeist totale Infiltration (unter NHL-LB abgehandelt).

3.4. Morbus Hodgkin (MH)

Wechselnd reichhaltiges, relativ häufig zellarmes Aspirat, bei einigen Formen schlecht ausstreichbare Bröckel. Leitbefund: „diskrepante Blastenarmut“, d. h. meist blastenarmes, manchmal auch mäßig blastenreiches buntes Bild lymphatischer Zellen, welches die Lymphknoten-Vergrößerung nicht erklärt. Wechselnde Eosinophilie, geht nicht mit Blastenreichtum parallel wie bei reaktiven Lymphknoten („diskrepante Eosinophilie“). Wechselnde Zahl von typischen Epitheloidzellen, gelegentlich herdförmig angeordnet, keine vielkernigen epitheloiden Riesenzellen. Wechselnde Zahl von Plasmazellen, wechselnde Zahl von Hodgkin- und Reed-Sternberg-Zellen. Variation der Zahl dieser Zellen von ganz vereinzelt bis massenhaft, Hodgkinzellen häufig in bestimmten Arealen des Präparates gruppiert. H- und RS-Zellen: Die Größe von Immunoblasten gering bis um ein Vielfaches überschreitende Zellen. Kerne rund bis oval bei mononukleären und binukleären Zellen, vielgestaltig, gelappt bei multinukleären Zellen. Häufig überwiegend Nacktkerne. Chromatin fein verteilt granulär bis retikulär. Meist riesige, zentrale, ovale bis stäbchenförmige Nukleolen. In gut erhaltenen Zellen häufig auch gruppiert liegende, multiple, kleine Nukleolen (Spezifikum der Aspirationszytologie). Weites Zytoplasma geringer bis tiefer Basophilie, gelegentlich starke Vakuolisation. Kein auffälliger Zytoplasmainhalt im Gegensatz zu histiozytären Zellen. Selten azurophile Granulation.

Der Hodgkin-Subtyp ist zytologisch nicht zuverlässig festzulegen. Das T-Zell-reiche B-Zell-Lymphom kann wie MH aussehen. Lymphozytenreicher Hodgkin-Subtyp (Paragranulom) kann dem CBCC sehr ähnlich sein! DD zu Lymphknoten-Infiltration durch Karzinom: die „Tumorzellen“ des MH liegen immer einzeln, nicht in Verbänden; eine LK-Infiltration mit so

wenigen „Tumorzellen“ wie bei MH gibt es beim Karzinom sehr selten! Cave: niemand weiß genau, wie Hodgkinzellen aussehen, da sie keine spezifischen Einzelzellmerkmale besitzen.

3.5. Reaktiver Lymphknoten

3.5.1. „Unspezifische“ Lymphadenitis (REAK)

Je nach Aktivierungszustand blastenarmes bis blastenreiches buntes Bild lymphatischer Zellen. Gelegentlich semihistologisch Ausstriche von Keimzentren (schlecht ausgestrichene Bröckel mit Gefäßen, histiozytären Zellen mit langen Ausläufern (follikuläre dendritische Retikulum-Zellen, s.o. CBCC), Kerntrümmer-Makrophagen, Anhäufung von Blasten mit sehr schmalem Zytoplasma): typisch für follikuläre Hyperplasie. Viele teils kommaförmige Blasten mit tiefblauem Zytoplasma und Ausreifungsprodukte sowie viele kommaförmige kleine Lymphozyten bei T-Zell-lastiger Reaktion (mit oder ohne Keimzentrums-Reaktion). Mehr oder weniger viele Epitheloidzellen, zumeist einzeln liegend oder in kleinen Herden („kleinherige Epitheloidzell-Proliferation“). Bei Blastenreichtum gelegentlich einzelne Eosinophile. In ruhenden Lymphknoten fast monomorphes Bild, Fettvakuolen oder Fettgewebe und Gewebsbasophile.

3.5.2. Granulozytäre / eitrige Lymphadenitis (ENTZ)

Häufig wenig reichhaltiges Aspirat und starke Blutkontamination. Mehr oder minder blastenreiches buntes lymphatisches Bild mit mehr oder minder vielen Granulozyten. Bei eitriger Lymphadenitis häufig nur Eiter, kein lymphatisches Substrat. „Chron. granulozytäre“ Entzündung (z. B. Aktinomykose) mit vielen auch unreifen (blastenartigen) Makrophagen, die in kompakten Verbänden liegen können. Hier Unterscheidung von epithelialen Fremdzellverbänden manchmal schwierig.

3.5.3. Granulomatöse Lymphadenitis (GRAN)

Zumeist spärliches Aspirat (wie bei MH!). Ruhiges, blastenarmes, buntes Bild lymphatischer Zellen. Keine Eosinophilie. Einzeln, kleinherdig oder in großen Aggregaten gelegen typische Epitheloidzellen. Wechselnd häufig vielkernige epitheloide Riesenzellen. Cave: Verwechslung mit lymphoepitheloidem Lymphom („Lennert-Lymphom“), einem T- Zell-NHL! Nekrose bei Tuberkulose nicht immer sichtbar, gelegentlich bei Tbc ausschließlich Nekrose! Differenzialdiagnose: Sarkoidose (Boeckh), Tbc, atypische Mykobakteriose, „sarcoid-like lesion“.

3.6. Karzinome und Sarkome

Kernmembran meist nicht deutlich erkennbar. Chromatin mehr oder weniger unregelmäßig verteilt. Wenn Chromatin fein verteilt, dann granulär bis kurzfädig.[7] Nukleolen sehr variabel. Zytoplasma variabel. Im Hintergrund keine oder nur wenige typische Zytoplasmafragmente (ZF), es sei denn bei Kontamination mit lymphatischen Zellen! (s.o. Regeln der Bewertung von ZF).

[7] sogenannte „gedankliche Pinzette“ anwendbar

3.6.1. Zellverbände und Einzelzellen

Meist Verbände mit je nach Differenzierung und Tumortyp erkennbaren Strukturen. Je nach Tumortyp mehr oder weniger reichhaltige Areale mit dissoziierter Zellagerung. Häufig Detritus im Hintergrund (besonders typisch für Plattenepithelkarzinom und Kolonkarzinom). Bei vielen Tumoren korreliert Dissoziation mit Grading (je dissoziierter, desto höher Grading). Bestimmte Gewebe sind typischerweise dissoziiert, andere in Verbänden. Ausmaß der Dissoziation korreliert mit der physiologischen Funktion des Gewebes.

3.6.2. Überwiegend dissoziierte Zellagerung

Häufig großzellig anaplastisches Bild mit starker Polymorphie, selten großzellig monomorphes Bild, wie bei undiff. Plattenepithelkarzinom (DD: Hodgkin und Ki1-Lymphom). Weniger häufig kleinzellig monomorphes Bild (Gruppe der „kleinen blauen Zellen“: Zellgröße wie große lymphatische Zellen) wie z. B. kleinzelliges Bronchialkarzinom, undifferenzierte Sarkome (z. B. Ewing-Sarkom), einige Melanome. Selten bei undifferenziertem Adenokarzinom (z. B. Mammakarzinom oder Magenkarzinom). Sehr selten „lymphoid“ erscheinend, kleinzellig monomorph (neuroendokrine Tumoren, z. B. Karzinoid).

3.6.3. Lymphknoten-Metastasen, Organmetastasen

In Lymphknotenmetastasen zumeist keine oder kaum restliche Lymphknoten-Zellen mehr erkennbar, auch ohne Nachweis von Lymphknotengewebe darf „Lymphknotenmetastase“ formuliert werden. Vorhandensein von Lymphknotengewebe spricht für Teilbefall des Lymphknotens. Entsprechendes gilt z. B. für Lebermetastasen.

3.7. Benigne Lymphknoten-artige Tumoren

3.7.1. Dermoid-Zysten (LHZY, MHZY, ATH)

Zumeist (laterale) Halszyste mit typischem zähflüssigem, grüngelbem Aspirat. Mehr oder minder stark plattenepithelial differenzierte Epithelien, mehr oder minder viele Granulozyten bei infizierten Halszysten. Bei Zysten ohne entzündliche Reaktion: Cholesterinkristalle. Cave Verwechslung mit differenziertem Plattenepithelkarzinom in liquiden Lymphknoten-Metastasen!

Atherome mit sehr trockenem oder zähem Aspirat: hochdifferenzierte Plattenepithelien oder nur Hornlamellen. Einige Atherome stinken.

3.7.2. Speicheldrüse (SP, SPAD, SPPM, SPWA, SPMM, SPIT)

Aspirat bei normaler Speicheldrüse sehr blutig, wenige adenoide Verbände mit Azini aus regelmäßigen kleinen epithelialen Zellen zusammengesetzt. Kleine Kerne, weites vakuolisiertes Zytoplasma. Häufig viele Nacktkerne. Selten duktales Epithel in streng zweidimensionalen Verbänden.

Bei Speicheldrüsen-Adenomen häufig reichhaltigeres Aspirat, bei pleomorphen Adenomen sehr zäh bis gummiartig. Beim Warthin-Tumor (papilläres Zystadeno-Lymphom) viel flüssiger Schleim, Detritus und wechselnd viele Lymphozyten, gelegentlich auch Untermengung mit lymphatischen Blasten, gelegentlich nur in wenigen Präparaten die typischen flächenhaften Zellverbände, in den meisten nur Schleim und Detritus! Andere Adenomtypen sind viel seltener.

Speicheldrüsen-Karzinome sind zumeist gut als Karzinom dieses Organs erkennbar, gelegentlich undifferenzierte Karzinome ohne Möglichkeit der Organzuordnung.

3.7.3. Schilddrüse (SD)

Fast immer wird sehr früh Blut aspiriert. Leitbefunde sind blauer Niederschlag (Kolloid), kleine regelmäßige epitheliale Zellen in freier Lage und in kleinen unregelmäßigen Zellaggregaten; viele Nacktkerne (cave Verwechslung mit Lymphozyten!). Beim Adenom und Ca follikuläre oder papilläre Lagerung. Zumeist auch Thyreomakrophagen mit Phagozytose-Granula und Mikrofollikel.

3.7.4. Lipome (LIPO)

Aspirat enthält nur Fett in Tropfen oder Fettgewebe in kleinen Verbänden. Cave: Lipome sind nicht positiv zu diagnostizieren, es kann sich auch um eine misslungene Punktion handeln. (Bei Fehlpunktion meist Blut und Fett, bei Lipomen nur Fett)

3.7.5. Muskulatur (MM)

Sehr blutiges Aspirat mit hellblauen Muskelfasern, die feinst rötlich granuliert sind (Granula je nach Projektion als Streifung angeordnet).

3.8. Tumoren mit eindeutiger Zytologie

3.8.1. Kolon-Ca (CACO)

Reichhaltiges Aspirat, häufig sehr viel Nekrose, häufig Schleim. Zumeist kompakte, dreidimensionale, sehr schlecht ausstreichbare Zellverbände. Kaum Einzelzellen, diese dann schlecht erhalten. Zytoplasma wegen der kompakten Lagerung schlecht beurteilbar. Dennoch kann man an den Rändern der Bröckel die Herkunft vom Zylinderepithel erkennen (palisadenartige zum Bröckelzentrum gerichtete Kernanordung). Meist deutliche Kernpolymorphie. Weitere Details nur selten erkennbar.

3.8.2. Fibrosarkom (SFIB, SMFH)

Meist reichhaltiges, etwas blutiges Aspirat, häufig sehr kompakte, schlecht ausstreichbare Zellverbände und reichlich Einzelzellen, gut erhalten. Spindelzellen mit bipolar ausgezipfeltem Zytoplasma. Kerne oval, Chromatin fein granulär, Nukleolen bei niedriger Malignität unscheinbar, bei hoher deutlich bis riesig. Hohe K/P-Relation. Zytoplasma mittelblau, gelegentlich mittelgrob rot granuliert. Je nach Malignitätsgrad geringe bis extreme Größenvariabilität und Polymorphie. In höherem Malignitätsgrad vielkernige Tumorriesenzellen, Mitosen. Zytoplasmafragmente können v.a. bei hohem Malignitätsgrad vorhanden sein.

3.8.3. Hypernephrom (CAHN)

Besprochen ist hier der häufigste Subtyp, das „klarzellige“ CAHN: Meist reichhaltiges, aber sehr blutiges Aspirat. Gut ausstreichbare verzweigt papilläre Zellverbände, z. T. mit zentralem Stroma (rötliche Streifen, seltener auch rötliche Kugeln, wenn Papille quer getroffen ist). Ergibt Struktur wie Blätter an Ästen. Einzelzellen gut erhalten, ähneln häufig Makrophagen, enthalten aber keine Phagozytoseprodukte! Aspirat sieht häufig auf den ersten Blick nicht maligne aus: Zytoplasma weit, meist hellbasophil, sehr stark mit ungleich großen nicht

konfluierenden Vakuolen durchsetzt, gelegentlich schmutziggrau granuliert. Kerne oval bis rund, Kernpolymorphie häufig gering. Chromatin locker und unregelmäßig. Nukleolen unscheinbar bis deutlich, zumeist singulär. Anaplastische Formen und Granularzelltyp sehen anders und maligner aus.

3.8.4. Kleinzelliges Bronchialkarzinom (CAKZ)

Reichhaltiges unblutiges Aspirat. Führendes Phänomen sind pyknotische Einzelzellen und zerstrichene Kerne, häufig aber auch gut erhaltene Kerne mit Verlust des Zytoplasmas.[8] Moulding (Kerne aneinander liegender Zellen dellen einander ein) zumeist gut erkennbar, aber nicht immer vorhanden wegen starker Zelldissoziation. Häufig springen bereits bei kleiner Vergrößerung türkis gefärbte Zytoplasmaeinschlüsse ins Auge, die den Kern eindellen („Türkis-Körperchen“ [9]). Stark an lymphatische Blasten erinnernde Einzelzellen. Zytoplasma extrem schmal bis schmal, mittelbasophil, ungranuliert und nicht vakuolisiert. Chromatin extrem fein granulär, wenig dicht gepackt. Nukleolen unscheinbar. Zytoplasmafragmente in geringer Zahl möglich.

3.8.5. Leberzellkarzinom (CALE)

Reichhaltiges, zumeist blutiges Aspirat. Zumeist mehr Gewebe als bei normaler Leber aspirierbar. Große trabekuläre gut ausstreichbare Verbände und reichlich Einzelzellen, zumeist gut erhalten. (Bei normaler Leber eher kleine Zellaggregate, bei CALE echte Einzelzellen). Trotz reichhaltigem Aspirat keine Gallengangsverbände. Daneben oft nackte Einzelkerne mit multiplen ungleich großen und unregelmäßig geformten Nukleolen (Landkarten-N.). Nacktkerne häufig mit multiplen Vakuolen. Zytoplasma weit und mittelbasophil, K/P-Relation aber höher als bei normaler Leber. Verlust der typischen Leberzell-Granulation, zumeist keine Vakuolisierung. Erkennbare Granula sind grobe Gallegranula oder sogar kleine Galle-Thromben (in Zellverbänden sichtbar). Gelegentlich rötliche Granula, rosa oder hellblau gefärbte amorphe Schollen (Amyloid). Kerne rund, geringere Größenvariabilität und weniger Zwillingskerne als bei normaler Leber. Chromatin mitteldicht granulär. Nukleolen singulär und deutlich. Zumeist gut entdeckbar Zytoplasma-Invaginationen in einigen Kernen (Kernvakuolen sehen anders aus als Zytoplasma-Invaginationen!).

3.8.6. Malignes Melanom (CAME)

Sehr vielfältige Morphologie (spindelzellig, kleinzellig, großzellig, gemischtzellig, jeweils melanotisch oder amelanotisch), hier nur epithelzellartiger Typ beschrieben.

Immer reichhaltiges Aspirat, überwiegend Einzelzellen, sehr gut erhalten. Größenvariabilität von Fall zu Fall gering bis extrem. Melanin bei gering melanotischen Formen überwiegend in Makrophagen als grobe Granula, bei stärker melanotischen Formen dann auch als feine grünschwarze Granula oder Staub in den Tumorzellen. Bei amelanotischen Formen gelegentlich feiner rötlicher Staub im Zytoplasma einiger Zellen. Zytoplasma mittelweit bis weit, neutrophil/grau bis hellbasophil, gelegentlich auch dunkler, erscheint aus einzelnen Körnchen zusammengesetzt. Manchmal periphere Vakuolisierung. Kerne rund bis oval, manchmal sehr polymorph. Häufig Zwillingskerne und mehrkernige Tumorriesenzellen. Chromatin regelmäßig sehr fein und wenig dicht gepackt. Nukleolen von unscheinbar bis sehr prominent möglich. Häufig Zytoplasma-Invaginationen im Kern. Auftreten von Zytoplasmafragmenten möglich.

[8] beim hochmalignen NHL: Kern erhalten, Zytoplasma verloren
[9] vgl. Abschn. 3.1.4 auf Seite 99

3.8.7. Neuroendokrines Karzinom (CANE, CAID)

Nicht gemeint sind die kleinzelligen anaplastischen neuroendokrinen Karzinome wie z. B. das kleinzellige Bronchialkarzinom! Fast immer reichhaltiges blutiges Aspirat mit gut ausbreitbaren Bröckeln, die keine spezifische Struktur aufweisen. Viele (manchmal alle) Zellen sehr gut erhalten einzeln ausgebreitet, gelegentlich adenoide Anordnung. Sauberer Hintergrund. Die kleinen zumeist nur gering bis mäßig polymorphen Tumorzellen besitzen reichlich Zytoplasma von hell- bis mittelbasophiler Farbe. Azurophile Granulation sehr variabel im Ausmaß und in der Zahl der granulierten Zellen. Granula mittelgrob bis fein. Die runden Kerne liegen typischerweise exzentrisch, die Granulation kann als „Kappe“ auf dem Kern sitzen. Das Chromatin ist auffällig grobgranulär, mitteldicht gepackt, Nukleolen selten deutlich. Malignität zumeist sehr schwer bis nicht feststellbar.

3.8.8. Ovarialkarzinom (CAOV)

Hier nur behandelt: „Adenokarzinom mit Psammomkörperchen“.[10] Reichhaltiges Aspirat. Bröckel nicht gut ausstreichbar, dreidimensional ohne spezifische Struktur oder papillär. Wenige Einzelzellen. Meist deutliche Polymorphie der großen Zellen mit basophilem Zytoplasma. Kristalline braungraue Körperchen liegen auf den Bröckeln, erscheinen durchsichtig, werden leicht mit Schmutz verwechselt. Im optimalen Fall ist darin die Zwiebelschalen-artige Struktur der Kalkkörperchen (Psammom-Körperchen) erkennbar.

3.8.9. Pankreaskarzinom (CAPA)

Häufig reichhaltiges Aspirat, besonders bei Metastasen des Pankreaskarzinom Schmutziger Hintergrund enthält Nekrose und evtl. Schleim. Verbände in verschiedenen Größen, kleine Aggregate und Einzelzellen. Gelegentlich Verbände mit Bindegewebszellen, myxoider Matrix und Tumorzellen. Sehr unterschiedliches Zellgut in den einzelnen Verbänden: flächenhafte Verbände mit dicht gepackten kleineren weniger polymorphen Zellen und daneben weniger kompakte Verbände mit größeren stärker polymorphen Tumorzellen. Häufig ausgesprochene duktale Anordnung (kleinere Zellen). Immer auch hochpolymorphe große Einzelzellen und Tumorriesenzellen. Zytoplasma mittelblau, sehr eng bei den kleinen Zellen, mittelweit bis weit bei den großen, oft paranukleär aufgehellt durch Schleimvakuolen. Einige Fälle zeigen purpurrote Sekretblasen neben dem Kern, darin evtl. die einzelnen groben azurophilen Sekretgranula erkennbar. Granula können auch frei im Zytoplasma liegen (cave Verwechslung mit neuroendokrinem Pankreasgewebe!). Einige Fälle zeigen teilweise Keratinisierung („adenosquamöses“ Pankreaskarzinom).

3.8.10. Prostata-Ca (CAPR)

Reichhaltiges, „sauberes“ Aspirat bei hochdifferenzierten Fällen. Gut, teils flächenhaft ausbreitbare Verbände. Mikroazinäre Zellanordnung häufig erkennbar. Schlecht erkennbare Zellgrenzen. Hohe K/P-Relation. Polymorphie wächst mit Entdifferenzierung. Runde Kerne mit regelmäßig verteiltem grobgranulärem Chromatin, Nukleolen singulär, je nach Grading unscheinbar bis prominent. Grad III-Tumoren ähneln dem kleinzelligen Karzinom. Gelegentlich azurophile Granulation. Zytoplasma häufig vakuolisiert.

[10] griech.: Sandkorn

3.8.11. Verhorntes Plattenepithel-Ca (CAPL)

Reichhaltiges, häufig flüssiges Aspirat mit diffus oder granulär rotem Hintergrund. Häufig histiozytäre Begleitreaktion mit Vorkommen von vielkernigen Riesenzellen und auffällige Granulozytose. Fast immer Nekrose und viele pyknotische Tumorzellen, immer wieder verhornte Zytoplasmata mit verdämmerten Kernen („ghost cells“). Sehr unterschiedlich große Pflasterstein-artige Tumorzellen mit scharf begrenztem rundem bis polygonalem oder zipfeligem Zytoplasma. Keratinisierung in Form von leuchtend türkis gefärbtem gesamtem Zytoplasma oder seltener auch in Form von Hornperlen erkennbar (cave Verwechslung mit eher grauem homogenem Zytoplasma und pyknotischen Kernen als Zeichen des Zelluntergangs bei verschiedensten Tumoren!). Dichtes Chromatin zumeist ohne Nukleolen. Malignitätskriterium ist der zu große und/oder entrundete Kern. In vielen Fällen auch „unreife“ nicht-verhornte Tumoranteile.

3.8.12. Follikuläres Schilddrüsen-Ca (CASD)

Reichhaltiges, bei Punktion der Schilddrüse blutiges Aspirat mit sehr gut ausstreichbaren Verbänden und vielen mikrofollikulären Zellansammlungen. Sauberer Hintergrund. Monomorphe bis nur gering polymorphe kleine epitheliale Zellen mit mittelweitem hellem ungranuliertem Zytoplasma ohne Vakuolen. Kerne rund, dicht gepacktes gleichmäßiges Chromatin ohne Nukleolen. Unterscheidung von der benignen „follikulären Neoplasie“ nur in Ausnahmefällen möglich!

3.8.13. Papilläres Schilddrüsen-Ca (CASD)

Reichhaltiges Aspirat häufig mit zystischer Degeneration (ähnelt einer Schilddrüsen-Zyste mit vielen Thyreomakrophagen!). Häufig histiozytäre Begleitreaktion mit Auftreten von vielkernigen Riesenzellen. Papilläre teils recht kompakte Zellverbände weisen gelegentlich zentrales rötliches Stroma in Form von Fäden oder bei quergetroffenen Papillen in Form von Perlen auf. Gelegentlich auf den Verbänden Psammom-Körperchen (s.o. Ovarialkarzinom) auffindbar. Daneben kleine Zellaggregate und wenige Einzelzellen. Kleine bis mittelgroße gering bis mäßig polymorphe Tumorzellen. Mittelweites Zytoplasma von geringer Basophilie ist ungranuliert und selten vakuolisiert. Kerne streng rund, Chromatin dicht gepackt, wenig prominente Nukleolen. Meist intranukleäre Zytoplasma-Invagination in einigen bis vielen Zellen leicht auffindbar.

3.8.14. Seminom (CASE)

Reichhaltiges sauberes Aspirat mit weitgehender Einzelzellausbreitung und gut erhaltenen Tumorzellen, die allerdings sehr oft ihr Zytoplasma verloren haben. Tumorzellen groß, Kerne rundoval. Erhaltenes Zytoplasma ist mittelblau gefärbt und in der Peripherie grobtropfig bis bandförmig konfluierend vakuolisiert. Daraus resultiert durch Zytoplasmaverlust der vakuolisierte bis gebänderte blaue Hintergrund (sog. „substantia tigroides“). Chromatin fein granulär locker bis mitteldicht gepackt, singuläre zentrale Nukleolen deshalb gut erkennbar. Gelegentlich wenige Zytoplasmafragmente.

3.8.15. Teratokarzinom (CATE)

Reichhaltiges Aspirat. Häufig schlecht erhaltenes Material mit Nekrose. Verbände schlecht ausstreichbar dreidimensional, gelegentlich papillär. Wenige gut erhaltene Einzelzellen. Histiozytäre Begeleitreaktion mit Auftreten von vielkernigen Riesenzellen. Blastenartige

große bis sehr große sehr polymorphe Zellen mit tiefbasophilem Zytoplasma, das häufig grobtropfig bis konfluierend vakuolisiert ist. Deshalb auch hier stellenweise „substantia tigroides“. Hohe K/P-Relation, Chromatin unregelmäßig verdichtet mit teils mehreren sehr gut erkennbaren Nukleolen. Gelegentlich Auftreten von wenigen Zytoplasmafragmenten. Gelegentlich „Türkis-Körperchen“ wie beim kleinzelligen Bronchialkarzinom.

4. Literaturverzeichnis

Literaturverzeichnis

1. ICSH. ICSH Reference Method for Staining of Blood and Bone Marrow Films by Azure B and Eosin Y (Romanowsky Stain). Brit J Haemat. 1984;57:707-10.

2. Pappenheim A. Zur Blutzellfärbung im klinischen Bluttrockenpräparat und zur histologischen Schnittpräparatfärbung der hämatopoetischen Gewebe nach meinen Methoden. Folia Haematologica. 1912;13:339-45.

3. Krafts KP, Pambuccian SE. Romanowsky Staining in Cytopathology: History, Advantages and Limitations. Biotech Histochem. 2011;86:82-93.

4. Ehrlich P. Beiträge zur Kenntnis der Anilinfärbungen und ihrer Verwendung in der mikroskopischen Technik. Arch Microsc Anat. 1877;13:263-78.

5. Ehrlich P. Über die specifischen Granulationen des Blutes. Arch Anat Phys. 1879;3:571-9.

6. Chenzinsky CI. Zur Lehre über den Mikroorganismus des Malariafiebers. Centralbl Bakteriol. 1888;15:457-60.

7. Plehn F. Zur Ätiologie der Malaria. Berl Kl Wochschr. 1890;27:292-4.

8. Malachowsky E. Zur Morphologie des Plasmodium Malariae. Centralbl Klin Med. 1891;31:601-3.

9. Romanowsky DL. Zur Frage der Parasitologie und Therapie der Malaria. St Peters Med Wochenschr. 1891;16:297-303 and 309-15.

10. Nocht B. Zur Färbung der Malariaparasiten. Centralbl Bakteriol. 1898;24:839-44.

11. Giemsa G. Färbemethoden für Malariaparasiten. Centralbl Bakteriol. 1902;31:429-30.

12. Jenner L. A New Preparation for Rapidly Fixing and Staining Blood. The Lancet. 1899;153:370-1.

13. May R, Grünwald L. Über Blutfärbungen. Centralbl Inn Med. 1902;11:1-6.

14. Marshall PN, Galbraith W, Navarro EF, Bacus JW. Microspectrophotometric Studies of Romanowsky Stained Blood Cells; II. Comparison of the Performance of Two Standardized Stains. J Microsc. 1981;124:197–210.

15. Wittekind DH. On the Nature of the Romanowsky-Giemsa Staining and its Significance for Cytochemistry and Histochemistry: An Overall View. Histochem J. 1983;15:1029-47.

16. Marshall PN, Bentley SA, Lewis SM. A Standardized Romanowsky Stain Prepared from Purified Dyes. J Clin Pathol. 1975;28:920-3.

17. Marshall PN, Galbraith W. Colorimetry for the Stain Technologist. I. The Specification of Color. Stain Technol. 1984;59:225-41.

18. Marshall PN, Galbraith W. Colorimetry for the Stain Technologist. II. The Specification of Chromaticity Difference. Stain Technol. 1984;59:273-90.

19. Marshall PN, Galbraith W. Colorimetry for the Stain Technologist. III. The Specification of Color Difference. Stain Technol. 1984;59:343-52.

20. Galbraith W, Marshall PN. Colorimetry for the Stain Technologist. IV. Analysis of the Components of Color Difference. Stain Technol. 1985;60:239-45.

21. Horobin RW. How Romanowsky Stains Work and Why they Remain Valuable - Including a Proposed Universal Romanowsky Staining Mechanism and a Rational Troubleshooting Scheme. Biotech Histochem. 2011;86:36-51.

22. Marshall PN. Romanowsky-type Stains in Haematology. Histochem J. 1978;10:1-29.

23. Pischinger A. Die Lage des isoelektrischen Punktes histologischer Elemente als Ursache ihrer verschiedenen Färbbarkeit. Z Zellforsch Mikrosk Anat. 1926;3:169-97.

A. Nomenklaturen und Normwerte

A.1. Kiel-Nomenklatur der Lymphome

Zusammenstellung aus zwei Quellen (Publikation[1] und Lehrbuch[2]). Entitäten auf der gleichen Zeile: „Indicates some degree of correspondence, either in morphology or in functional expression, between categories in two columns“.

Tabelle A.1.: Kiel-Klassifikation der malignen Lymphome (1990)

B	T
	low grade
lymphocytic	lymphocytic
chronic lymphocytic leukaemia	chronic lymphocytic leukaemia
prolymphocytic leukaemia	prolymphocytic leukaemia
hairy-cell leukaemia	
	small, cerebriform cell
	mycosis fungoides, Sezary's syndrome
lymphoplasmacytic/-cytoid (LP immunocytoma)	lymphoepithelioid (Lennert's lymphoma)
plasmacytic	angioimmunoblastic (AILD, LgX)
centroblastic/centrocytic	T zone
– follicular ± diffuse	
– diffuse	
centrocytic	pleomorphic, small cell (HTLV-1 ±)
monocytoid, incl. marginal zone cell	
	high grade
centroblastic	pleomorphic, medium-sized and large cell (HTLV-1 ±)
immunoblastic	immunoblastic (HTLV-1 ±)
large cell anaplastic (Ki-1+)	large cell anaplastic (Ki-1+)
Burkitt lymphoma	
lymphoblastic	lymphoblastic
	rare types
.....	.....

[1] *Stansfeld et al.: Lancet i, 1988, 292-3 und 603*

[2] *K. Lennert and A.C. Feller: Histopathology of Non-Hodgkin's Lymphomas; Springer, Second Edition 1990*

A.2. WHO-Nomenklatur der Hämoblastosen und der Lymphome

Die folgenden beiden Tabellen A.2 auf Seite 118 und Tabelle A.3 auf Seite 119 enthalten Auszüge aus der aktuellen WHO-Nomenklatur von 2008.[3] Die zugehörige Legende befindet sich am Ende dieser Tabellen.

Tabelle A.2.: WHO-Nomenklatur / Hämatopoetische Neoplasien

Myeloproliferative Neoplasms	
Chronic myelogenous leukaemia, BCR-ABL1 positive	9875/3
Chronic neutrophilic leukaemia	9963/3
Polycythaemia vera	9950/3
Primay myelofibrosis	9961/3
Essential thrombocythaemia	9962/3
Chronic eosinophilic leukaemia, NOS	9964/3
Mastocytosis	
- Cutaneous mastocytosis	9740/1
- Systemic mastocytosis	9741/3
- Mast cell leukaemia	9742/3
- Mast cell sarcoma	9740/3
- Extracutaneous mastocytoma	9740/1
Myeloproliferative neoplasm, unclassifiable	9975/3
Myeloid and Lymphoid Neoplasms with Eosinophilia and Abnormalities of pdgfra, pdgfrb or fgfr1	
Myeloid and lymphoid neoplasms with PDGFRA rearrangement	*9965/3*
Myeloid neoplasms with PDGFRB rearrangement	*9966/3*
Myeloid and lymphoid neoplasms with FGFR1 abnormalities	*9967/3*
Myelodysplastic/Myeloproliferative Neoplasms	
Chronic myelomonocytic leukaemia	9945/3
Atypical chronic myeloid leukaemia, BCR-ABL1 negative	9976/3
Juvenile myelomonocytic leukaemia	9946/3
Myelodysplastic/myeloproliferative neoplasm, unclassifiable	9975/3
Refractory anaemia with ring sideroblasts associated with marked thrombocytytosis	9982/3
Myelodysplastic Syndromes	
Refractory cytopenia with unilineage dysplasia	
- Refractory anaemia	9980/3
- Refractory neutropenia	9991/3
- Refractory thrombocytopenia	9992/3
Refractory anaemia with ring sideroblasts	9982/3
Refractory cytopenia with multilineage dysplasia	9985/3
Refractoy anaemia with excess blasts	9983/3
Myelodysplastic syndrome associated with isolated del(5q)	9986/3
Myelodysplastic syndrome, unclassifiable	9989/3
Childhood myelodysplastic syndrome	
- *Refractory cytopenia of childhood*	9985/3
Acute Myeloid Leukaemia (aml) and Related Precursor Neoplasms	
aml with recurrent genetic abnormalities	
- AML with t(8;21)(q22;q22); RUNX1-RUNX1T1	9896/3
- AML with inv(16)(p13.1q22) or t(16;16)(p13.1;q22); CBFB-MYH11	9871/3
- Acute promyelocytic leukaemia with t(15;17)(q22;q12); PML-RARA	9866/3

Fortsetzung auf der nächsten Seite

[3] WHO *Classification of Tumours of Haematopoietic and Lymphoid Tissues, Fourth Edition; Edited by Swerdlow, S.H., Campo, E., Harris, N.L., Jaffe, E.S., Pileri, S.A., Stein, H., Thiele, J., Vardiman, J.W;* IARC: *Lyon 2008*

Tabelle A.2 who-Nomenklatur – Fortsetzung –

- AML with t(9;11)(p22;q23); MLLT3-MLL	9897/3
- AML with t(6;9)(p23;q34); DEK-NUP214	9865/3
- AML with inv(3)(q21q26.2) or t(3;3)(q21;q26.2); RPN1-EVI1	9869/3
- AML (megakaryoblastic) with t(1;22)(p13;q13); RBM15-MKL1	9911/3
- *AML with mutated NPM1*	9861/3
- *AML with mutated CEBPA*	9861/3
aml with myelodysplasia-related changes	9895/3
Therapy-related myeloid neoplasms	9920/3
Acute myeloid leukaemia, nos	9861/3
- AML with minimal differentiation	9872/3
- AML without maturation	9873/3
- AML with maturation	9874/3
- Acute myelomonocytic leukaemia	9867/3
- Acute monoblastic and monocytic leukaemia	9891/3
- Acute erythroid leukaemia	9840/3
- Acute megakayoblastic leukaemia	991O/3
- Acute basophilic leukaemia	9870/3
- Acute panmyelosis with myelofibrosis	9931/3
Myeloid sarcoma	9930/3
Myeloid proliferations related to Down syndrome	
Transient abnormal myelopoiesis	*9898/1*
Myeloid leukaemia associated with Down syndrome	*9898/3*
Blastic plasmacytoid dendritic cell neoplasm	9727/3
Acute Leukaemias of Ambiguous Lineage	
Acute undifferentiated leukaemia	9801/3
Mixed phenotype acute leukaemia with t(9;22)(q34;q11.2); BCR-ABL1	*9806/3*
Mixed phenotype acute leukaemia with t(v;11q23); MLL rearranged	*9807/3*
Mixed phenotype acute leukaemia, B/myeloid, NOS	*9808/3*
Mixed phenotype acute leukaemia, T/myeloid , NOS	*9809/3*
Natural killer (NK) cell lymphoblastic leukaemia/lymphoma	

Tabelle A.3.: WHO-Nomenklatur / Lyphoproliferative Neoplasien

Precursor lymphoid neoplasms	
B lymphoblastic leukaemia/lymphoma	
B lymphoblastic leukaemia/lymphoma, NOS	*9811/3*
B lymphoblastic leukaemia/lymphoma with recurrent genetic abnormalities	
- B lymphoblastic leukaemia/lymphoma with t(9;22)(q34;q11.2); BCR-ABL1	*9812/3*
- B lymphoblastic leukaemia/lymphoma with t(v;11q23) ; MLL rearranged	*9813/3*
- B lymphoblastic leukaemia/lymphoma with t(12;21)(p13;q22); TEL-AML1 (ETV6-RUNX1)	*9814/3*
- B lymphoblastic leukaemia/lymphoma with hyperdiploidy	*9815/3*
- B lymphoblastic leukaemia/lymphoma with hypodiploidy (hypodiploid ALL)	*9816/3*
- B lymphoblastic leukaemia/lymphoma with t(5;14)(q31;q32); IL3-IGH	*9817/3*
- B lymphoblastic leukaemia/lymphoma with t(1;19)(q23;p13.3); E2A-PBX1 (TXCF3-PBX1)	*9818/3*
T lymphoblastic leukaemia/lymphoma	9837/3
Mature B-cell neoplasms	
Chronic lymphocytic leukaemia/small lymphocytic lymphoma	9823/3
B-cell prolymphocytic leukaemia	9833/3
Splenic B-cell marginal zone lymphoma	9689/3
Haiy cell leukaemia	9940/3
Splenic B-cell /ymphoma/leukaemia, unclassifiable	9591/3
- *Splenic diffuse red pulp small B-cell lymphoma*	9591/3
- *Hairy cell leukaemia-variant*	9591/3
Lymphoplasmacytic lymphoma	9671/3
Waldenström macroglobulinemia	9761/3

Fortsetzung auf der nächsten Seite

Tabelle A.3 who-Nomenklatur – Fortsetzung –

Heavy chain diseases	9762/3
- Alpha heavy chain disease	9762/3
- Gamma heavy chain disease	9762/3
- Mu heavy chain disease	9762/3
Plasma cell myeloma	9732/3
Solitay plasmacytoma of bone	9731/3
Extraosseous plasmacytoma	9734/3
Extranodal marginal zone lymphoma of mucosa-associated lymphoid tissue (MALT lymphoma)	9699/3
Nodal marginal zone lymphoma	9699/3
- Paediatric nodal marginal zone lymphoma	9699/3
Follicular lymphoma	9690/3
- Paediatric follicular lymphoma	9690/3
Primay cutaneous follicle centre lymphoma	*9597/3*
Mantle cell lymphoma	9673/3
Diffuse large B-cell lymphoma (DLBCL), NOS	9680/3
- T-cell/histiocyte rich large B-cell lymphoma	9688/3
- Primay DLBCL of the CNS	9680/3
- Primay cutaneous DLBCL, leg type	9680/3
- EBV positive DLBCL of the elderly	9680/3
DLBCL associated with chronic inflammation	9680/3
Lymphomatoid granulomatosis	9766/1
Primay mediastinal (thymic) large B-cell lymphoma	9679/3
Intravascular large B-cell lymphoma	9712/3
ALK positive large B-cell lymphoma	9737/3
Plasmablastic lymphoma	9735/3
Large B-cell lymphoma arising in HHV8-associated multicentric Castleman disease	*9738/3*
Primary effusion lymphoma	9678/3
Burkitt lymphoma	9687/3
B-cell lymphoma, unclassifiable, with features intermediate between diffuse large B-cell lymphoma and Burkitt lymphoma	9680/3
B-cell lymphoma, unclassifiable, with features intermediate between diffuse large B-cell lymphoma and classical Hodgkin lymphoma	9596/3
Mature T-cell and nk-cell neoplasms	
T-cell prolymphocytic leukaemia	9834/3
T-cell large granular lymphocytic leukaemia	9831/3
Chronic lymphoproliferative disorder of NK-cells	9831/3
Aggressive NK cell leukaemia	9948/3
Systemic EBV positive T-cell lymphoproliferative disease of childhood	*9724/3*
Hydroa vacciniforme-like lymphoma	*9725/3*
Adult T-cell leukaemia/lymphoma	9827/3
Extranodal NK/T/T cell lymphoma, nasal type	9719/3
Enteropathy-associated T-cell lymphoma	9717/3
Hepatosplenic T-cell lymphoma	9716/3
Subcutaneous panniculitis-like T-cell lymphoma	9708/3
Mycosis fungoides	9700/3
Sézary syndrome	9701/3
Primary cutaneous CD30 positive T-cell Iymphoproliferative disorders	
- Lymphomatoid papulosis	9718/1
- Primay cutaneous anaplastic large cell Iymphoma	9718/3
Primay cutaneous gamma-delta T-cell lymphoma	*9726/3*
Primary cutaneous CD8 positive aggressive epidermotropic cytotoxic T-cell lymphoma	9709/3
Primay cutaneous CD4 positive smal/medium T-cell lymphoma	9709/3
Peripheral T-cell lymphoma, NOS	9702/3
Angioimmunoblastic T-cell lymphoma	9705/3
Anaplastic large cell lymphoma, ALK positive	9714/3
Anaplastic large cell lymphoma, ALK negative	9702/3
Hodgkin Lymphoma	

Fortsetzung auf der nächsten Seite

Tabelle A.3 who-Nomenklatur – Fortsetzung –

Nodular lymphocyte predominant Hodgkin lymphoma	9659/3
Classical Hodgkin lymphoma	9650/3
- Nodular sclerosis classical Hodgkin lymphoma	9663/3
- Lymphocyte-rich classical Hodgkin lymphoma	9651/3
- Mixed cellularity classical Hodgkin lymphoma	9652/3
- Lymphocyte-depleted classical Hodgkin lymphoma	9653/3
Histiocytic and Dendritic Cell Neoplasms	
Histiocytic sarcoma	9755/3
Langerhans cell histiocytosis	9751/3
Langerhans cell sarcoma	9756/3
Interdigitating dendritic cell sarcoma	9757/3
Follicular dendritic cell sarcoma	9758/3
Fibroblastic reticular cell tumour	9759/3
Indeterminate dendritic cell tumour	9757/3
Disseminated juvenile xanthogranuloma	
Post-Transplant Lymphoproliferative Disorders(ptld)	
Early lesions	
- Plasmacytic hyperplasia	9971/1
- Infectious mononucleosis-like PTLD	9971/1
Polymorphic PTLD	9971/3
Monomorphic PTLD (B- and T/NK- cell types) *	
Classical Hodgkin lymphoma type PTLD	

Legende zu vorstehenden beiden Tabellen:

- *NOS* not otherwise specified.
- The *italicized numbers* are provisional codes for the 4th edition of ICD-O. While they are expected to be incorporated in the next ICD-O edition, they currently remain subject to changes.
- The *italicized histologic types* are provisional entities, for which the WHO Working Group felt there was insufficient evidence to recognize as distinct diseases at this time.
- * These lesions are classified according to the leukaemia or lymphoma to which they correspond, and are assigned the respective ICD-O code.

Auch im Zeitalter neuerer Nomenklaturen (REAL, WHO) haben wir unsere damals nach der Kieler Nomenklatur formulierten Befunde nicht durch nachträgliche Umformulierung nach WHO umgesetzt. Die Kieler Nomenklatur ist vielen Kollegen geläufig und wird auch heute noch von vielen Morphologen eingesetzt. Zudem lassen sich nicht alle Begriffe „1:1“ von der einen in eine andere Nomenklatur übersetzen.

A.3. Nomenklatur der Granulopoese

Die Nomenklatur der Reifungsstufen der Granulopoese (nach der alten Regel der „heiligen Zahl sieben“), wie wir sie von den „Altvorderen“ übernommen haben, ist in Abbildung A.4 auf der nächsten Seite dargestellt. Es existieren ähnliche Nomenklaturen, die sich aber nur in der Einteilung der Promyelozyten und Myelozyten unterscheiden (z. B. Promelozyt-1 → usw.). Wie auch immer eine Nomenklatur aussieht, sie ist immer nur eine Einteilungshilfe, wirklich unterschiedliche Diagnosen resultieren selten aus der Verwendung unterschiedlicher Nomenklaturen.

Die granulopoetischen Zellen sind besonders leicht zu klassifizieren. Auch bei weniger geübten Personen erreicht man nach ganz kurzer Zeit eine Genauigkeit von ±1 Reifungsstufe. Und genauer stimmen auch Experten bei vielen etwas schwierigeren Fällen nicht miteinander überein!

Abk.	Zelltyp	Zytoplasma	Kern	Granula	Kernform	Nukleolen
M1	Myeloblast	basophil	Blast	keine	mehr oder weniger rund	3 gut sichtbare
M2	Promyelozyt	basophil (paranukleäre Aufhellung)	Blast	viele Primärgranula	mehr oder weniger rund	3 gut sichtbare
M3	basophiler Myelozyt	basophil (paranukleäre Aufhellung)	Blast bis Zyt	einige Primärgranula	rund mit Delle	kleine
M4	neutrophiler Myelozyt	neutrophil (paranukleäre Aufhellung)	Zyt, locker	Sekundärgranula (neu / eo / baso)	rund mit Delle	nein
M5	Metamyelozyt	neutrophil	dicht	Sekundärgranula (neu / eo / baso)	oval bis nierenförmig	nein
M6	Stabkerniger	neutrophil	sehr dicht	Sekundärgranula	Stab	nein
M7	Segmentkerniger	neutrophil	sehr dicht	Sekundärgranula	Segment	nein

Tabelle A.4.: Schema der Reifung der Granulopoese

A.4. Normwerte der Leukozyten und der Erythrozyten

Normwert-Tabellen für Leukozyten und Erythrozyten: Die Abbildung A.5 auf der nächsten Seite über die Normwerte der Leukozyten im peripheren Blut und die Abbildung A.6 auf Seite 125 über die Normwerte der Erythrozyten bzw. des Hämoglobins sind aus den *Geigy-Tabellen*[4] entnommen. Diese Daten sind mangels neuer repräsentativer Erhebungen immer noch gültig, wenngleich wegen der demographischen Veränderungen unserer Gesellschaft nur mit Vorsicht als Richtwerte zu verwenden. Interessant neben den Referenzwerten für Erwachsene sind vor allem die Daten für die verschiedenen Altersklassen. Eine tabellarische Zusammenstellung der Normwerte des peripheren Blutes (für Erwachsene) finden Sie in Abschnitt 2.3.5 auf Seite 81 in einem für die Kitteltasche passenden Format.

[4] Wissenschaftliche Tabellen Geigy, Teilband Hämatologie und Humangenetik, 8. Auflage, Basel, 1979

Alter [a]	Gesamtleukozyten		Neutrophile Granulozyten							Eosinophile		Basophile		Lymphozyten		Monozyten		Lit.
			Gesamtzahl			Stabk.		Segmentk.										
	m $/\mu l$	$95\% - Ber.$ $/\mu l$	m $/\mu l$	$95\% - Ber.$ $/\mu l$	m %	m $/\mu l$	m %	m $/\mu l$	%	m $/\mu l$	$95\% - Ber.$ $/\mu l$	m $/\mu l$	$95\% - Ber.$ $/\mu l$	m $/\mu l$	$95\% - Ber.$ $/\mu l$	m $/\mu l$	$95\% - Ber.$ $/\mu l$	
Geburt	18100	(9000-30000)	11000	(6000-26000)	61	1650	9,1	9400	52	400	(20-850)	100	(0-640)	5500	(2000-11000)	1050	(400-3100)	30[b],31[c]
12 Std.	22800	(13000-38000)	15500	(6000-28000)	68	2330	10,2	13200	58	450	(20-950)	100	(0-500)	5500	(2000-11000)	1200	(400-3600)	30, 31
24 Std.	18900	(9400-34000)	11500	(5000-21000)	61	1750	9,2	9800	52	450	(50-1000)	100	(0-300)	5800	(2000-11500)	1100	(200-3100)	30, 31
01 Wo.	12200	(5000-21000)	5500	(1500-10000)	45	830	6,8	4700	39	500	(70-1100)	50	(0-250)	5000	(2000-17000)	1100	(300-2700)	30, 31
02 Wo.	11400	(5000-20000)	4500	(1000-9500)	40	630	5,5	3900	34	350	(70-1000)	50	(0-230)	5500	(2000-17000)	1000	(200-2400)	30, 31
04 Wo.	10800	(5000-19500)	3800	(1000-9000)	35	490	4,5	3300	30	300	(70-900)	50	(0-200)	6000	(2500-16500)	700	(150-2000)	30
02 Mo.	11000	(5500-18000)	3800	(1000-9000)	34	490	4,4	3300	30	300	(70-850)	50	(0-200)	6300	(3000-16000)	650	(130-1800)	30
04 Mo.	11500	(6000-17500)	3800	(1000-9000)	33	450	3,9	3300	29	300	(70-800)	50	(0-200)	6800	(3500-14500)	600	(100-1500)	30
06 Mo.	11900	(6000-17500)	3800	(1000-8500)	32	450	3,8	3300	28	300	(70-750)	50	(0-200)	7300	(4000-13500)	580	(100-1300)	30
08 Mo.	12200	(6000-17500)	3700	(1000-8500)	30	410	3,3	3300	27	300	(70-700)	50	(0-200)	7600	(4500-12500)	580	(80-1200)	30
10 Mo.	12000	(6000-17500)	3600	(1000-8500)	30	400	3,3	3200	27	300	(60-700)	50	(0-200)	7500	(4500-11500)	550	(50-1200)	30
12 Mo.	11400	(6000-17500)	3500	(1500-8500)	31	350	3,1	3200	28	300	(50-700)	50	(0-200)	7000	(4000-10500)	550	(50-1100)	30
02 Jh.	10600	(6000-17000)	3500	(1500-8500)	33	320	3,0	3200	30	280	(40-650)	50	(0-200)	6300	(3000-9500)	530	(50-1000)	30
04 Jh.	9100	(5500-15500)	3800	(1500-8500)	42	270	3,0	3500	39	250	(20-650)	50	(0-200)	4500	(2000-8000)	450	(0-800)	30
06 Jh.	8500	(5000-14500)	4300	(1500-8000)	51	250	3,0	4000	48	230	(0-650)	50	(0-200)	3500	(1500-7000)	400	(0-800)	30
08 Jh.	8300	(4500-13500)	4400	(1500-8000)	53	250	3,0	4100	50	200	(0-600)	50	(0-200)	3300	(1500-6800)	350	(0-800)	30
10 Jh.	8100	(4500-13500)	4400	(1800-8000)	54	240	3,0	4200	51	200	(0-600)	40	(0-200)	3100	(1500-6500)	350	(0-800)	30
12 Jh.	8000	(4500-13500)	4400	(1800-8000)	55	240	3,0	4200	52	200	(0-550)	40	(0-200)	3000	(1200-6000)	350	(0-800)	30
14 Jh.	7900	(4500-13000)	4400	(1800-8000)	56	240	3,0	4200	53	200	(0-500)	40	(0-200)	2900	(1200-5800)	380	(0-800)	30
16 Jh.	7800	(4500-13000)	4400	(1800-8000)	57	230	3,0	4200	54	200	(0-500)	40	(0-200)	2800	(1200-5200)	400	(0-800)	30
18 Jh.	7700	(4500-12500)	4400	(1800-7700)	57	230	3,0	4200	54	200	(0-450)	40	(0-200)	2700	(1000-5000)	400	(0-800)	30
20 Jh.	7500	(4500-11500)	4400	(1800-7700)	59	230	3,0	4200	56	200	(0-450)	40	(0-200)	2500	(1000-4800)	380	(0-800)	30
21 Jh.	7400	(4500-11000)	4400	(1800-7700)	59	220	3,0	4200	56	200	(0-450)	40	(0-200)	2500	(1000-4800)	300	(0-800)	30
Erw.	7000	2800-11200	4150	712-7588	59	-	-	-	-	165	0-397	44	0-112	2185	1029-3341	456	66-846	32[d]
	7000	4300-10000	3650	1830-7250	53	520	9,5	3000	43,5	150	0-700	30	0-150	2500	1500-4000	430	200-950	33[e]

Tabelle A.5.: Leukozyten: Zahlen und Verteilung in verschiedenen Lebensaltern

[a] m: Mittelwert; μl: Zellen $/\mu l$; 95%-Ber.: Extremwerte im 95%-Bereich
[b] Dittmer, D.S. (Hg.), Blood and Other Body Fluids, Federation of American Societies for Experimental Biology, Washington, 1961, S. 125.
[c] Forkner, C.E., Bull. Johns Hopk. Hosp. 45, 75(1929).
[d] Graham et al., Blood, 10,467 (1955).
[e] Wintrobe et al., Clinical Hematology, 7. Aufl., Lea & Febiger, Philadelphia, 1974, S. 1794.

Probanden[a]			Erythrozyten				Hämatokrit		Hämoglobin					
Geschlecht	Alter	Anzahl	Zellzahl Vollblut		Volumen Erythrozyt				Konzentration Vollblut		Konzentration Erythrozyt		Gehalt Erythrozyt	
			Mittel	1,96s	Mittel	1,96s	Mittel	1,96s	Mittel	1,96s	Mittel	1,96s	Mittel	1,96s
			$10^{12}/l$		fl		1/1		g/l		g/l		pg	
männlich	Alle Lebensalter	1082	4,97	0,39	88,71	4,91	0,44	0,035	149,4	12,2	339,8	8,6	30,13	1,77
	10-14 Jahre	145	4,84	0,34	83,88	3,43	0,40	0,025	137,2	8,8	339,0	7,3	28,42	1,20
	15-19 Jahre	148	5,05	0,35	86,99	3,71	0,44	0,031	149,2	10,9	340,5	7,4	29,61	1,31
	20-24 Jahre	101	5,05	0,32	88,97	3,72	0,45	0,026	152,6	9,6	340,5	7,3	30,27	1,27
	25-34 Jahre	183	5,03	0,36	89,30	4,33	0,45	0,028	152,8	9,6	341,0	6,3	30,44	1,56
	35-44 Jahre	134	5,03	0,34	89,73	3,97	0,45	0,028	152,9	10,4	344,0	7,0	30,56	1,45
	45-54 Jahre	139	5,01	0,39	90,21	4,94	0,45	0,014	154,0	10,9	341,2	7,2	30,79	1,70
	55-64 Jahre	101	4,93	0,42	90,54	4,96	0,45	0,036	151,2	12,8	339,4	7,2	30,71	1,88
	65-74 Jahre	93	4,86	0,43	90,64	5,52	0,44	0,034	140,4	17,5	336,5	8,4	30,49	2,02
	75 Jahre und mehr	38	4,60	0,53	91,45	5,50	0,42	0,045	147,8	12,1	338,4	8,7	30,55	1,92
weiblich	Alle Lebensalter	1279	4,52	0,36	88,26	4,72	0,40	0,031	133,7	10,8	335,4	9,6	29,60	1,79
	10-14 Jahre	149	4,69	0,30	85,65	3,58	0,40	0,024	135,4	8,3	337,2	7,9	28,87	1,25
	15-19 Jahre	159	4,58	0,31	87,80	3,95	0,40	0,026	134,6	9,3	335,3	8,9	29,45	1,52
	20-24 Jahre	119	4,45	0,34	89,27	4,07	0,40	0,030	133,3	10,6	335,8	8,3	29,98	1,50
	25-34 Jahre	218	4,47	0,33	88,57	4,30	0,40	0,028	132,7	10,0	335,4	7,5	29,69	1,53
	35-44 Jahre	167	4,46	0,42	89,02	4,77	0,40	0,033	133,2	11,8	335,7	8,7	29,91	1,75
	45-54 Jahre	190	4,50	0,38	88,15	5,93	0,40	0,035	132,5	12,9	335,0	10,3	29,52	2,30
	55-64 Jahre	131	4,55	0,32	88,77	3,82	0,40	0,027	135,3	9,5	335,0	7,1	29,73	1,45
	65-74 Jahre	105	4,55	0,40	88,44	5,63	0,40	0,036	134,1	12,3	334,2	9,5	29,56	2,22
	75 Jahre und mehr	42	4,40	0,40	90,40	4,13	0,40	0,033	133,2	12,2	334,9	8,7	30,29	1,61

Tabelle A.6.: Erythrozytometrische Werte in Abhängigkeit vom Lebensalter

[a] Kelly und Munan, Brit. J. Haemat., 35, 153, (1977).

A.5. Zellsorten lymphatischer Zellen im Diff-BB

hier einfügen: erlaubte und verpönte Bezeichnungen / Zelltypen

A.6. CD-Cluster

A.6.1. CD-Cluster — Zelltypen

Die beiden folgenden langen Tabellen A.7 für die Darstellung der Expresssion der CD-Cluster auf den veschiedenen Zelltypen bzw. A.8 auf Seite 133 für die Darstellung der alternativen Namen der CD-Cluster, die Liganden und die Genloci sind im Wesentlichen dem Poster entnommen, das *BD Biosciences* im Internet auf der Seite `www.bdbiosciences.com/humancdchart` zur Verfügung stellt.[5] Die manuelle Übertragung ist hoffentlich ohne wesentliche Fehler gelungen; einige Details habe ich bereits geändert oder ergänzt, andere Änderungen muss man noch vornehmen, da diese Tabellen offenkundig speziell für den Hämatologen angefertigt wurden. Gelegentlich brauchen aber Hämatologen und Hämatopathologen weitere, hier nicht dargestellte Daten, beispielsweise die Expression von CD56 auf Plasmazellen eines multiplen Myeloms oder die Expression von CD117 auf Mastzellen. Ich habe bisher keine umfassende andere Darstellung gefunden, die für den täglichen Gebrauch in der Hämatologie geeignet wäre. Natürlich sind hier auch viele CD-Cluster aufgeführt, die man nur selten in der Hämatologie benötigt, andererseits enthält diese Zusammenstellung nicht alle Informationen, die man bei schwierigen diagnostischen Fällen benötigt. Hierfür eignen sich beispielsweise die folgenden Internetseiten sehr gut: *Taxonomic Key Program (TKP)* — `https://apps.vetmed.wsu.edu/tkp/Search.aspx` und *Protein Reviews On The Web (PROW)* — `http://mpr.nci.nih.gov/prow/`.

Tabelle A.7.: CD-Cluster Workshop 8 — Expression vs. Zelltypen

Cluster	**T**	**B**	**De**	**NK**	**SZ**	**Mo**	**Gr**	**Thr**	**Ery**	**End**	**Epi**	**Cluster**
CD1a	⊕	⊕	+	–		⊕	–	–	–			CD1a[6]
CD1b	⊕	⊕	+	–		⊕	–	–	–			CD1b
CD1c	⊕	+	+	–		⊕	–	–	–			CD1c
CD1d	⊕	+	+	–			–	–	–		ⓒ	CD1d
CD1e			+	–			–	–	–			CD1e
CD2	+	+		+			–	–	–			CD2
CD3	+	–		–	–	–	–	–	–	–	–	CD3
CD4	+	–		–	–	+	+	–	–	–	–	CD4
CD5	+	+		–		–	–	–	–			CD5
CD6	+	+				–	–	–	–			CD6
CD7	+	–		+	+	–	–	–	–			CD7
CD8a	+	–		+	–	–	–	–	–	–	–	CD8a
CD8b	+	–		–	–	–	–	–	–	–	–	CD8b
CD9	⊕	+			–	+	+	+		+	+	CD9
CD10	–	–		–	+	–	–	–	–		+	CD10
CD11a	+	+		+		+	+		–	–		CD11a
CD11b	+	+	+	+		+	+		–	–		CD11b
Cluster	**T**	**B**	**De**	**NK**	**SZ**	**Mo**	**Gr**	**Thr**	**Ery**	**End**	**Epi**	**Cluster**

Fortsetzung auf der nächsten Seite

[5] Official Poster of the 8th International Workshop on Human Leukocyte Differentiation Antigens

[6] Legende: +: positiv; ⊕: positiv bei Zellaktivierung; ⓒ: zytoplasmatisch positiv; –: negativ; **leer**: keine Angabe; MG: Molekulargewicht; **T**: T-Zellen; **B**: B-Zellen; **De**: dendrit. Zellen; **NK**: NK-Zellen; **SZ**: Stammzellen; **Mo**: Monozyten / Makrophagen; **Gr**: Granulopoese; **Thr**: Thrombopoese; **Ery**: Erythropoese; **End**: Endothel; **Epi**: Epithel

Tabelle A.7 CD-Cluster – Expression vs. Zelltypen – Fortsetzung –

Cluster	T	B	De	NK	SZ	Mo	Gr	Thr	Ery	End	Epi	Cluster
CD11c	+	+	+	+		+	+		–	–		CD11c
CDw12	–	–		+	–	+	+	–	–			CDw12
CD13	–	–		–	+	+	+	–	–	+	+	CD13
CD14	–	–		–		+	+					CD14
CD15	–	–		–	–	+	+	–	–	–		CD15
CD15s	+	⊕		+		+	+			+		CD15s
CD15u	+	⊕		+		+	+		–	+		CD15u
CD15su	+	⊕		+		+	+		–	+		CD15su
CD16a	–	–		+	+	+	+	–	–			CD16a
CD16b	+			+		+	+	–	–	+		CD16b
CDw17	+	+	+	–		+	+	+	–	+	+	CDw17
CD18	+	+		+		+	+		–	–		CD18
CD19	–	+	+	–	+	–	–	–	–	–	–	CD19
CD20	–	+	–	–	–	–	–	–	–	–	–	CD20
CD21	–	+	–	–	+	–	–	–	–	–	+	CD21
CD22	–	+	–	–	+	–	–	–	–	–	–	CD22
CD23	–	+	–	–					–	–	–	CD23
CD24	–	+	–	–	–	–	+	–	–	–	+	CD24
CD25	⊕	+	–	+	–	–	–	–	–	–	–	CD25
CD26	+	+	–	+	–	+	–	–	–	–	+	CD26
CD27	+	+	–	+	–	–	–	–	–	–	–	CD27
CD28	+	–	–	–	–	–	–	–	–	–	–	CD28
CD29	+	+		+		+	+	+		+	+	CD29
CD30	⊕	⊕		⊕		–	–	–	–	–	–	CD30
CD31	+	+		+		+	+	+	–	+		CD31
CD32	–	+		–		+	+	+	–	–		CD32
CD33	–	–	+	–	+	+	+	–	–	–	–	CD33
CD34	–	–	–	–	+	–	–	–	–	+		CD34
CD35	+	+	+	–		+	+	–	+			CD35
CD36	–	–	+	–	+	+	–	+	+	+	–	CD36
CD37	+	+		–		+	+	–	–			CD37
CD38	+	+		+	+	+	–					CD38
CD39	⊕	+	+	+		+		–		+	+	CD39
CD40	–	+	+	–	+	+	–		–	+	+	CD40
CD41	–	–	–	–	+	–	–	+	–	–	–	CD41
CD42a	–	–	–	–	+	–	–	+	–	–	–	CD42a
CD42b	–	–	–	–	+	–	–	+	–	–	–	CD42b
CD42c	–	–	–	–	+	–	–	+	–	–	–	CD42c
CD42d	–	–	–	–	+	–	–	+	–	–	–	CD42d
CD43	+	–		+	+	+	+	+	–			CD43
CD44	+	+		+		+	+	–	+	+	+	CD44
CD44R						⊕					+	CD44R
CD45	+	+	+	+	+	+	+	–	–	–	–	CD45[7]
CD45RA	+	+	+	+	+	+	–	–	–	–	–	CD45RA
CD45RB	+	+	+	+	+	+	+	–	+	–	–	CD45RB
CD45RC	+	+	+	+	+	+	–	–	–	–	–	CD45RC
CD45RO	⊕	+	+	+	+	+	+	–	–	–	–	CD45RO
CD46	+	+		+		+	+	+	–	+	+	CD46
CD47	+	+		+		+	+	+	+	+	+	CD47
CD47R	+	+		+		+	+	+		+	+	CD47R
CD48	+	+		+	+	+	–	–	–			CD48
CD49a	⊕	–		⊕		+	–	–	–	–		CD49a
CD49b	⊕	+		+	+	+	–	+	–	+	+	CD49b
Cluster	**T**	**B**	**De**	**NK**	**SZ**	**Mo**	**Gr**	**Thr**	**Ery**	**End**	**Epi**	**Cluster**

Fortsetzung auf der nächsten Seite

[7] CD45-negative hämatopoetische Zellen: Plasmazellen (teilweise, siehe Zitat), bcr-abl-positive ALL, Erythropoese

Tabelle A.7 CD-Cluster – Expression vs. Zelltypen – Fortsetzung –

Cluster	T	B	De	NK	SZ	Mo	Gr	Thr	Ery	End	Epi	Cluster
CD49c	+	+		–		+			–	+	+	CD49c
CD49d	+	+	+	+	+	⊕	–	–	–	+		CD49d
CD49e	+		+	+	+	+			+	+	+	CD49e
CD49f	+				+	+		+		+	+	CD49f
CD50	+	+		+	+	+	+	–	–	+	–	CD50
CD51						+	–	+		+		CD51
CD52	+	+		+		+		–	–		+	CD52
CD53	+	+	–	+	+	+	+	–	–		–	CD53
CD54	+	+				+				+		CD54
CD55	+	+		+	+	+	+	+	+	+	+	CD55
CD56	+			+								CD56[8]
CD57	+			+								CD57
CD58	+	+	+	+		+	+		+	+	+	CD58
CD59	+			+		+	+		+			CD59
CD60a	+	+				+	+	+	–			CD60a
CD6Ob	+				+	+		+			+	CD6Ob
CD60c	+											CD60c
CD61						+		+		+		CD61
CD62E										+		CD62E
CD62L	+	+		+		+	+					CD62L
CD62P								+		+		CD62P
CD63						+	+	+		+		CD63
CD64	–	–	+	–	+	+	⊕	–	–	–	–	CD64
CD65						+	+					CD65
CD65s	–	–		–		+	+	–	–	–		CD65s
CD66a	–	–		–			+	–	–	–	+	CD66a
CD66b	–	–		–			+	–	–	–		CD66b
CD66c	–	–		–			+	–	–	–	+	CD66c
CD66d	–	–		–			+	–	–	–		CD66d
CD66e	–	–		–				–	–	–	+	CD66e
CD66f	–	–		–				–	–	–	+	CD66f
CD68	ⓒ	ⓒ	ⓒ		ⓒ	ⓒ	ⓒ	–	–			CD68
CD69	⊕	⊕		⊕		⊕	⊕	+				CD69
CD70	⊕	⊕	–	–	–	–	–	–	–	–	–	CD70
CD71	–	–	–	–	+				–	+		CD71
CD72	–	+	+		+	+	–	–	–			CD72
CD73	+	+	+	–	+	–	–	–	–	+	+	CD73
CD74	⊕	+	+			+				⊕	⊕	CD74
CD75	+	+		–	–	+	–	–	+	–	–	CD75
CD75S	+	+		–	–	+	+	–	+	+	+	CD75S
CD77	–	+		–	–	–	–	–	–	+	+	CD77
CD79a	–	+		–	–	–	–	–	–	–	–	CD79a
CD79b	–	+		–	–	–	–	–	–	–	–	CD79b
CD80	⊕	⊕	+	–	–	+	–	–	–	–	–	CD80
CD81	+	+	+	+	+	+		–	–	+	+	CD81
CD82	+	+		+	+	+	+	+	–	+	+	CD82
CD83	–	+	+	–	–	–		–	–	–	–	CD83
CD84	+	+			–	+	–	+	–	–	–	CD84
CD85a	+	–	+	–	+	+	+	–	–	–	–	CD85a
CD85d[9]	–	–	+	–	–	+	+	–	–	–	–	CD85d
CD85J	+	+	+	+	–	+		–	–	–	–	CD85J
Cluster	**T**	**B**	**De**	**NK**	**SZ**	**Mo**	**Gr**	**Thr**	**Ery**	**End**	**Epi**	**Cluster**

Fortsetzung auf der nächsten Seite

[8] CD56 postiv auch: Plasmazellen eines multiplen Myeloms, kleinzelliges Bronchialkarzinom (CAKZ)

[9] a CD nomenclature of detailing LIR/ILT genes (CD85) as well as KIR genes (CD158) has been proposed based on the previous CD designation of some members of this family and on the position of the genes on chromosome 19q13.4 from centromeric to telomeric loci.

Tabelle A.7 CD-Cluster – Expression vs. Zelltypen – Fortsetzung –

Cluster	T	B	De	NK	SZ	Mo	Gr	Thr	Ery	End	Epi	Cluster
CD85k	–	–	+	–	+	+	+	–	–	–	–	CD85k
CD86	⊕	⊕	+	–	–	+	–	–	–	+	–	CD86
CD87	+	–		+	–	+	+	–	–	+	–	CD87
CD88	–	–	+	–	–	+	+	–	–	+	+	CD88
CD89	–	–		–		+	+	–	–	–	–	CD89
CD90	–	–		–	+	–	–	–	–	+	–	CD90
CD91	–	–		–		+	–	–	–	–	+	CD91
CDw92	+	+				+	+	–	–	+	+	CDw92
CDw93						+	+	–	–	+	–	CDw93
CD94	+	–		+		–	–	–	–	–	–	CD94
CD95	+	+		+		+	+	–	–			CD95
CD96	⊕	–		⊕		–	–	–	–			CD96
CD97	⊕	⊕	+	⊕		+	+	–	–			CD97
CD98	+	+		+		+	+	+	–	+	+	CD98
CD99	+	+		+	+	+	–	+	+	+	+	CD99
CD99R	+	–		+	–	+		–	–			CD99R
CD100	+	+	–	+	–	+	+	–	–	–		CD100
CD101	⊕	–	+	–		+	+	–	–			CD101
CD102	+	+				+	–	+	–	+		CD102
CD103	⊕	–		–		–	–	–	–	–		CD103
CD104	–	–		–	+	–	–	–	–	+	+	CD104
CD105	–	–		–	+	⊕	–	–	–	+		CD105
CD106	–	–	–	–		–	–	–	–	⊕		CD106
CD107a	⊕	–		–			⊕	⊕	–	⊕		CD107a
CD107b	⊕	–		–			⊕	⊕	–	⊕		CD107b
CD108	+	+					–	–	+			CD108
CD109	⊕	–		–	+	–	–	⊕	–	+	+	CD109
CD110	–	–	–	–	+	–	–	+	–	+	+	CD110
CD111	–	–			+	+	–	+	+	+	+	CD111
CD112	–				+	+	–	+	–	+	+	CD112
CDw113											+	CDw113
CD114	–	–		–	+	+	+	+	–	+		CD114
CD115	–		–	–	+	+	–	–	–			CD115
CD116	–	–	+	–		+	+	–	–	–	+	CD116
CD117	–	–	–	–	+	–	–	–	–	–		CD117[10]
CD118											+	CD118
CDw119	+	+		+		+	+		–	+		CDw119
CD120a	+	+	+	+		+	+		–	+	+	CD120a
CD120b	+	+	+	+		+	+		–	+	+	CD120b
CD121a	+	–	–	–		–	–	–	–	+	–	CD121a
CD121b	+	+				+	–	–	–	–	–	CD121b
CD122	+	+		+		+	–	–	–	–		CD122
CD123	–	–	+		+	+	+			+		CD123
CD124	+	+		–	+	+	–	–	–	–	+	CD124
CD125	–	⊕		–		–	+	–	–	–		CD125
CD126	+	⊕	–	–	+	–	–					CD126
CD127	+	–			+	+	–	–	–	–		CD127
CD128a	+	–		+	–	+	+	+		+		CD128a
CD128b	+	–		+	–	+	+	+		+		CD128b
CD129											+	CD129
CD130	+	+		+	+	+	+	–		+		CD130
CD131	–	–		–	+	+	+					CD131
CD132	+	+		+		+	+	+	–			CD132
CD133	–	–	–	–	+	–	–	–	–	+	+	CD133
Cluster	**T**	**B**	**De**	**NK**	**SZ**	**Mo**	**Gr**	**Thr**	**Ery**	**End**	**Epi**	**Cluster**

Fortsetzung auf der nächsten Seite

[10] Mastzellen ebenfalls positiv

Tabelle A.7 CD-Cluster – Expression vs. Zelltypen – Fortsetzung –

Cluster	T	B	De	NK	SZ	Mo	Gr	Thr	Ery	End	Epi	Cluster
CD134	⊕		–			–						CD134
CD135	–	–	–	–	+	–	–	–	–			CD135
CDw136						+					+	CDw136
CDw137	⊕	+		–		+	–				+	CDw137
CD138	–	⊕		–	+	–	–	–	–	+	+	CD138
CD139	–	+	+	–	–	+	+		+			CD139
CD140a	–	–		–		–	–	+	–	+		CD140a
CD140b	–	–		–		–	–	–	–	+		CD140b
CD141	–	–		–	–	+	+	+		+		CD141
CD142	–	–		–		⊕	–	–		⊕	+	CD142
CD143	–	–		–		⊕	–	–	–	+	+	CD143
CD144	–	–	–	–		–	–	–	–	+	–	CD144
CDw145				–		–	–	–	–	+	+	CDw145
CD146	⊕	–		–		–	–	–	–	+		CD146
CD147	+	+		+		+	+	+	+	+		CD147
CD148	+		+			+	+	+		–		CD148
CD150	+	+	+	–		–	–	–	–	+		CD150
CD151	–	–	–		+	–	–	+		+	+	CD151
CD152	⊕	⊕	–	–		–	–	–				CD152
CD153	+		–			⊕	+					CD153
CD154	⊕	–	–	–		–			–	–		CD154
CD155			–			+		–				CD155
CD156a						+	+					CD156a
CD156b	+	–	+	–	–	+	+	–	–	+	–	CD156b
CDw156C						+						CDw156C
CD157			+		+	+	+			+		CD157
CD158a[11]	+			+								CD158a
CD158b1	+			+								CD158b1
CD158b2	+			+								CD158b2
CDI58c	+			+								CDI58c
CD158d				+								CD158d
CD158e1/2	+			+								CD158e1/e2
CDI58f	+			+								CDI58f
CD158g	+			+								CD158g
CD158h	+			+								CD158h
CDI58i	+			+								CDI58i
CD158j	+			+								CD158j
CD158k	+			+								CD158k
CD158z												CD158z
CD159a	+			+								CD159a
CD159c				+								CD159c
CD160	+	–		+								CD160
CD161	+	–	–	+			–	–	–	–	–	CD161
CD162	+	+			+	+	+	–	–	–		CD162
CD162r				+								CD162r
CD163	–	–	–			⊕	–	–	–	–	–	CD163
CD164	+	+			+	+	–		–	–	+	CD164
CD165					–	+	–	+	–		+	CD165
CD166	⊕	+				⊕	–			+	+	CD166
CD167a		+	+								+	CD167a
CD168	–	–	+		+	+						CD168
CD169			+			+						CD169
Cluster	**T**	**B**	**De**	**NK**	**SZ**	**Mo**	**Gr**	**Thr**	**Ery**	**End**	**Epi**	**Cluster**

Fortsetzung auf der nächsten Seite

[11] a CD nomenclature of detailing LIR/ILT genes (CD85) as well as KIR genes (CD158) has been proposed based on the previous CD designation of some members of this family and on the position of the genes on chromosome 19q13.4 from centromeric to telomeric loci.

Tabelle A.7 CD-Cluster – Expression vs. Zelltypen – Fortsetzung –

Cluster	T	B	De	NK	SZ	Mo	Gr	Thr	Ery	End	Epi	Cluster
CD170			+			+	+					CD170
CD171	+	+	+			+				+		CD171
CD172			+		+	+	+					CD172
CD172b			+			+						CD172b
CD172g	+			+								CD172g
CD173				–	+				+	+		CD173
CD174				–	+						+	CD174
CD175	–	–		–	+						+	CD175
CD175S	–	+		–	+					+	+	CD175S
CD176		–			+				+	+	+	CD176
CD177							+					CD177
CD178	⊕	–		+		–	+	–	–	+	+	CD178
CD179a												CD179a
CD179b												CD179b
CD180		+	+			+						CD180
CD181	+					+	+					CD181
CD182	+					+	+					CD182
CD183	+			+	+		+					CD183
CD184	+	+	+			+				+		CD184
CD185	+	+										CD185
CDw186	+											CDw186
CD191	+				+	+						CD191
CD192	+	+				+	+			+		CD192
CD193	+		+				+					CD193
CD195	+	–		–		+	+	–	–	–		CD195
CD196	+	+	+									CD196
CD197	+	+	+									CD197
CDw197	+	+	+	+		+	+	–	–			CDw197
CDw198	+					+						CDw198
CDw199	+											CDw199
CD200		+	+	–	+	–	–	–	–	+		CD200
CD201										+		CD201
CD202b										+		CD202b
CD203c												CD203c
CD204						+						CD204
CD205	+	+	+		+	+						CD205
CD206			+		+	+						CD206
CD207			+		+	+						CD207
CD208			+		+							CD208
CD209	–	–	+									CD209
CDw210	+	+	–	+		+						CDw210
CD212		–		+		–	–					CD212
CD213a	–	+		–		+	–			+		CD213a
CDw217	+	+				+	+					CDw217
CDw218a	+	+	+	+			+					CDw218a
CDw218b	+	+	+	+			+					CDw218b
CD220	+	+		–	+	+			+			CD220
CD221	+	+		+	+	+	+					CD221
CD222	+	+		+		+	+		+			CD222
CD223	+	–	–	+	+	–	–					CD223
CD224	+	+		–	+	+	–				+	CD224
CD225	+	+		+	+	–	–			+	–	CD225
CD226	+	+		+	+	+	–	+	–	–		CD226
CD227	⊕	+	+		+	⊕					+	CD227
CD228	–	–	–		+	–	–			+		CD228
CD229	+	+				–	–	–	–			CD229
Cluster	**T**	**B**	**De**	**NK**	**SZ**	**Mo**	**Gr**	**Thr**	**Ery**	**End**	**Epi**	**Cluster**

Fortsetzung auf der nächsten Seite

Tabelle A.7 CD-Cluster – Expression vs. Zelltypen – Fortsetzung –

Cluster	T	B	De	NK	SZ	Mo	Gr	Thr	Ery	End	Epi	Cluster
CD230	+	+	+	+	+	+						CD230
CD231										+		CD231
CD232		+		+		+	+					CD232
CD233	–	–	–	–	–	–		–	+	–		CD233
CD234	–	–	–	–	+	–	–	–	+	+	+	CD234
CD235a	–	–	–	–	–	–	–	–	+	–		CD235a
CD235ab	–	–	–	–	–	–	–	–	+	–	–	CD235ab
CD236					+				+			CD236
CD236R									+			CD236R
CD238									+			CD238
CD239									+	+	+	CD239
CD240									+			CD240
CD241	–	–	–	–	–	–	–	–	+			CD241
CD242	–	–	–	–	+	–	–	–	+	+		CD242
CD243	–	–		–	+	–	–	–	–			CD243
CD244	+			+		+						CD244
CD245	+	+				+	+	+	–			CD245
CD246										+		CD246
CD247	+			+								CD247
CD248										+		CD248
CD249										+	+	CD249
CD252		⊕	+							+		CD252
CD253	⊕	⊕				⊕						CD253
CD254	⊕											CD254
CD256						+	+					CD256
CD257						+	+					CD257
CD258	⊕		+									CD258
CD261	+	+		+		+	+					CD261
CD262	+	+		+		+	+					CD262
CD263	+	+		+		+	+					CD263
CD264	+	+		+		+	+					CD264
CD265	+	+	+	+		+	+					CD265
CD266										+		CD266
CD267	⊕	+										CD267
CD268	+	+										CD268
CD269		+										CD269
CD271			+									CD271
CD272	+											CD272
CD273	⊕		+			⊕						CD273
CD274	⊕		+			⊕						CD274
CD275	+	+	+			⊕						CD275
CD276			+			⊕						CD276
CD277	+	+	+	+	+	+						CD277
CD278	⊕											CD278
CD279	⊕	⊕										CD279
CD280				+		+				+		CD280
CD281						+	+					CD281
CD282						+	+					CD282
CD283			+									CD283
CD284						+						CD284
CD289		⊕	+									CD289
CD292												CD292
CDw293												CDw293
CD294	+						+					CD294
CD295	+	+	+	+	+	+	+	+		+	+	CD295
CD296	+										+	CD296
Cluster	**T**	**B**	**De**	**NK**	**SZ**	**Mo**	**Gr**	**Thr**	**Ery**	**End**	**Epi**	**Cluster**

Fortsetzung auf der nächsten Seite

Tabelle A.7 CD-Cluster – Expression vs. Zelltypen – Fortsetzung –

Cluster	T	B	De	NK	SZ	Mo	Gr	Thr	Ery	End	Epi	Cluster
CD297						⊕				+		CD297
CD298	+	+	+	+	+	+	+	+				CD298
CD299										+		CD299
CD300a	+	+	+			+						CD300a
CD300c	+	+	+			+						CD300c
CD300e						+						CD300e
CD301			+									CD301
CD302			+			+	+					CD302
CD303			+									CD303
CD304			+									CD304
CD305	+	+		+		+						CD305
CD306												CD306
CD307		+										CD307
CD309					+					+		CD309
CD312	⊕	⊕	+			+	+					CD312
CD314	+			+								CD314
CD315		+				+						CD315
CD316	+	+		+								CD316
CD317	+	+	+	+		+						CD317
CD318					+							CD318
CD319	+	+	+	+								CD319
CD320			+									CD320
CD321	+	+		+		+	+	+				CD321
CD322	+	+				+				+		CD322
CD324					+				+		+	CD324
CDw325					+				+			CDw325
CD326											+	CD326
CDw327		+										CDw327
CDw328	+			+		+						CDw328
CDw329				+		+	+					CDw329
CD331											+	CD331
CD332											+	CD332
CD333											+	CD333
CD334											+	CD334
CD335				+								CD335
CD336				+								CD336
CD337				+								CD337
CDw338					+							CDw338
CD339											+	CD339

A.6.2. CD-Cluster — Antigen, Ligand und Genlokus

Tabelle A.8.: CD-Cluster Workshop 8 — Antigen, Ligand und Genlokus

Cluster	alternativer Name	Ligand / assoziierte Moleküle	MG (kDa)	Genlokus
CD1a	R4, T6, HTA-1		49/-[12]	1q22-q23
CD1b	R1		45/	1q22-q23
CD1c	M241, R7		43/-	1q22-q23
CD1d	R3		49	1q22-q23
CD1e	R2		28	1q22-q23
CD2	E-rosette R, T11, LFA-2	CD58, CD48, CD59, CD15	50/-	1p13
CD3	T3		20-26	11q23
CD4	L3T4, W3/25, T4	MHC Class II, gp120, IL-16	55	12pter-p12
CD5	T1, Tp67, Leu-1, Ly-1	CD72, BCR, gp35-37, ZAP-70, TCR, CD21	58/67	11q13
CD6	T12	gp40, gp90, CD166 (ALCAM)	-/105-130	11q13
CD7	gp40, Leu 9	PI3-Kinase	38/40	17q25.2-q25.3
CD8a	Leu2, T8, Lyt2,3	MHC I, Lck	68/30-34	2p12
CD8b	CD8, Leu2, Lyt3	MHCI, Lck	32-34	2p12
Cluster	**alternativer Name**	**Ligand / assoziierte Moleküle**	**MG (kDa)**	**Genlokus**

Fortsetzung auf der nächsten Seite

[12] **MG**: Molekulargewicht unreduziert / reduziert

Tabelle A.8 CD-Cluster – Antigene, Liganden, Genlokus – Fortsetzung –

Cluster	alternativer Name	Ligand / assoziierte Moleküle	MG (kDa)	Genlokus
CD9	p24, DRAP-1, MRP-1	CD63, CD81, CD82, CD41/CD61, HLA-DR, β1-integrins, PI4-Kinase	-/24,26	2p13
CD10	CALLA, NEP, gp100, EC 3.4.24.11		100/-	3q25.1-q25.2
CD11a	LFA-1α, αL-integrin chain	ICAM-1, 2, 3, 4	170/180	16p11.2
CD11b	αM-integrin chain, CR3, Mo1, C3niR, Mac-1	iC3b, Fibrinogen, ICAM-1,2, Factor X	165/170	16p11.2
CD11c	αX-integrin, p150,95, AXb2	iC3b, Fibrinogen, ICAM-1	145/150	16p11.2
CDw12	p90-120		150-160/120	
CD13	APN, gp150, EC 3.4.11.2	NGR	150/-	15q25-q26
CD14	LPS-R	Endotoxin, (LPS)	53/55	5q31.1
CD15	X-Hapten, Lewis X, SSEA-1, 3-FAL	Selectins	CHO	
CD15s	Sialyl Lewis X	E-selectin	CHO	
CD15u	3' sulpho Lewis X	P-selectin	CHO	
CD15su	6 sulpho-sialyl Lewis X	L-selectin		
CD16a	FCRIIIA	IgG Fc	50-65/-	1q23
CD16b	FcγRIIIb	IgG Fc	48	1q23
CDw17	Lactosylceramide, LacCer		150-160/120	
CD18	integrin-β2, CD11a,b,c β-subunit	CD11a,b,c	90/95	21q22.3
CD19	B4	CD21, CD81, CD225, Leu-13, Lyn, Fyn, Vav, PI3-kinase	>120/95	16p11.2
CD20	B1, Bp35	Lyn, LCK, Fyn, Cell surface protein: 28-30, 180-200, 50-60 KDa	33/35/37	11q12-q13.1
CD21	CR2, EBV-R, C3dR	C3d, CD23, CD19, CD81, Leu13	130-145	1q32
CD22	BL-CAM, Lyb8, Siglec-2	p72sky, p53/56lyn, SHP1, PI3-kinase, CD45	140/130	19q13.1
CD23	FceRII, B6, BLAST-2, Leu-20	IgE, CD21, CD11b,CD11c	50-45	19p13.3
CD24	BBA-1, HSA	CD62P (P-selectin)	35-45	6g21
CD25	Tac antigen, IL-2Rα, p55	IL-2	55	10p15-p14
CD26	DPP IV ectoenzyme, ADA binding protein	Adenosine deaminase, Collagen, CD45	110	2q24.3
CD27	T14, S152	CD70, TRAF5, TRAF2	110-120	12p13
CD28	Tp44, T44	CD80, CD86, PI3-kinase	90/44	2q33
CD29	Platelet GPIIa, β-1-integrin, GP	VCAM-1, MAdCAM-1	110-130	10p11.2
CD30	Ber-H2, Ki-1	CD153, TRAF1, 2, 3, 5	120/105	1p36
CD31	PECAM-1, Endocam	CD38, CD31, GAGs, αvβ3-integrin	130-140	17q23
CD32	FCγRII	Phosphatases, IgG	40	1q23
CD33	gp67	Sugar chains containing sialic acid	150/67	19q13.3
CD34	gp105-120	L-selectin, MadCAM-1	105-120	1q32
CD35	CR1, C3b/C4b receptor	C3b, C4b, iC3, iC4	160-250	1q32
CD36	GpIIIb, GPIV, PASIV	Thrombospondin, Collagen I, IV, V	90	7q11.2
CD37	gp52-40	CD53, CD81, CD82, MHC II	40-52/40-52	19p13-q13.4
CD38	ADP-ribosyl cyclase, T10	CD31, Hyaluronic acid	45/45	4p15
CD39	ATPdehydrogenase, NTPdehydrogenase-1	ADP/ATP	80/80	10q24
CD40	Bp50	CD154, CD40L, TRAP	85/48	20q12-q13.2
CD41	GPIIb, αIIb-integrin	Fibrinogen, Fibronectin, vWF	135/120,23	17q21.32
CD42a	GPIX	vWF, Thrombin, CD42b,c,d	22/17-22	3q21
CD42b	GPIbα	vWF, Thrombin, CD42a,c,d	160/145	17pter-p12
CD42c	GPIbβ	vWF, Thrombin, CD42a,b,d	160/24	22q11.21
CD42d	GPV	vWF, Thrombin, CD42a,b,c	82/82	3q29
CD43	Sialophorin, Leukosialin	Hyaluronan	95-135/95-135	16p11.2
CD44	ECMRII, H-CAM, Pgp-1	Hyaluronan, Ankyrin, Fibronectin, MIP1β, Osteopontin	85/-	11p13
CD44R	CD44v, CD44v9	Hyaluronan, Ankyrin, Fibronectin, MIP1β, Osteopontin	85-200/-	11p13
CD45	LCA, T200, B220, Ly5	p56lck, p59fyn, Src kinases	180-220/-	1q31-q32
CD45RA		p56lck, p59fyn, Src kinases	220	1q31-q32
CD45RB		p56lck, p59fyn, Src kinases	220	1q31-q32
CD45RC		p56lck, p59fyn, Src kinases	220	1q31-q32
CD45RO	UCHL-1	p56lck, p59fyn, Src kinases	180	1q31-q32
CD46	MCP	SCR2/3/4, Serum Factor 1 protease	52-58/64-68	1q32
CD47	gp42, IAP, OA3, Neurophilin	SIRP, CD61, Thrombospondin	45-60/50-55	3q13.1-q13.2
CD47R	MEM-133		120/-	3q13.1-q13.2
CD48	Blast-1, Hulym3, BCM-1, OX-45	CD2, lck, fyn, CD229, CD244	45/45	1q21.3-q22
CD49a	VLA-1α, α1-integrin	Collagen, Laminin-1	200/200	5q11.2
CD49b	VLA-2α, gpIa, α2-integrin	Collagen, Laminin	150/160	5q23-31
CD49c	VLA-3α, α3-integrin	Laminin-5, Fn, Collagen	145-150/125,30	17q21.31
CD49d	VLA-4α, α4-integrin	CD106, MAdCAM, Fibronectin	145/150	2q31-q32
CD49e	VLA-5α, α5-integrin	Fibronectin, Invasin, Fibrinogen	160/135,25	12q11-q13
CD49f	VLA-6α, α6-integrin, gpIc	Laminins, Invasin	150/125	2p14-q14.3
CD50	ICAM-3	LFA-1, integrin-αd/β2	110-140/-	19p13.3-p13.2
CD51	integrin-αv, VNR-α, Vitronectin-Rα	Fibrinogen, Vitronectin, MMP-2, vWF, TSP	150/124,24	2q31-q32
CD52	CAMPATH-1, HE5		25-29/25-29	1p36
CD53	OX-44	VLA-4, HLA-DR, other Tetraspans	32-42/-	1p31-p12
CD54	ICAM-1	LFA-1, Mac-1, Rhinovirus	90/95	19p13.3-p13.2
CD55	DAF	SCR, CD97, Echoviruses	55-70/80	1q32
CD56	Leu-19, NKH-1, NCAM	NCAM-1, Heparin sulfate	140	11q23-q24
CD57	HNK1, Leu-7	L-selectin, P-selectin, Laminin	110-115	11q12-qter
CD58	LFA-3	CD2, LFA-2	55-70	1p13
Cluster	**alternativer Name**	**Ligand / assoziierte Moleküle**	**MG (kDa)**	**Genlokus**

Fortsetzung auf der nächsten Seite

Tabelle A.8 CD-Cluster – Antigene, Liganden, Genlokus – Fortsetzung –

Cluster	alternativer Name	Ligand / assoziierte Moleküle	MG (kDa)	Genlokus
CD59	1F5Ag, H19, Protectin, MACIF, MIRL, P-18	C8-α, C9, lck, fyn	18-25/19-25	11p13
CD60a	GD3			
CD6Ob	9-O-acetyl GD3		90-94/120	
CD60c	7-O-acetyl GD3			
CD61	GP IIIa, β3-integrin	Fibrinogen	90-110	17q21.32
CD62E	E-selectin, ELAM-1, LECAM-2	Sialyl Lewis x,a, CLA, CD162	115/97	1q22-q25
CD62L	L-selectin, LAM-1, LECAM-1, MEL-14, Leu8, TQ1	CD34, GlyCAM-1, MAdCAM-1	74	1q23-q25
CD62P	P-selectin, GMP-140, PADGEM	CD162, CD24	120/140	1q22-q25
CD63	LIMP, MLA1, gp55, NGA, LAMP-3, ME491	VLA-3, VLA-6, CD81, CD9, PI4-kinase	40-60	12-q12-q13
CD64	FcγRI	IgG	72	1q21.2-q21.3
CD65	Ceramide, VIM-2	E-selectin		
CD65s	Sialylated-CD65, VIM2	Possibly E-or P-selectin		
CD66a	NCA-160, BGP	CD62E, CD66c,e, Src kinases	140-180	19q13.2
CD66b	CD67, CGM6, NCA-95	CD66c,e, Src kinases	95-100	19q13.2
CD66c	NCA, NCA-50/90	CD62E, Galectins, CD66a,b,c,e, Src kinases	90	19q13.2
CD66d	CGM1		35	19q13.2
CD66e	CEA	CD66a,c,e	180-200	19q13.2-q13.2
CD66f	SP-1, PSG		54-72	19q13.2
CD68	gp110, Macrosialin	LDL	110	17p13
CD69	AIM, EA 1, MLR3, gp34/28, VEA		60	12p13-p12
CD70	Ki-24, CD27 ligand	CD27	55-170	19p13
CD71	T9, Transferrin receptor	Transferrin	190/95	3q26.2-qter
CD72	Ly-19.2, Ly-32.2, Lyb-2	CD5	43/39	9p13.3
CD73	Ecto-5'-nuclotidase	AMP	69-72	6q14-q21
CD74	li, invariant chain	HLA-DR, CD44	41	5q32
CD75	sialo-masked Lactosamine	CD22		
CD75S	α2,6 sialylated Lactosamine	CD22 (proposed)		
CD77	Pk antigen, BLA, CTH/Gb3	Shiga toxin, Verotoxin 1, CD19	1	
CD79a	Igα, MB1	Ig, CD5, CD19, CD22, CD79b	-/40-45	19q13.2
CD79b	Igβ, B29	Ig, CD5, CD19, CD22, CD79a	-/37	17q23
CD80	B7, B7-1, BB1	CD28, CD152 (CTLA-4)	60/-	3q13.3-q21
CD81	TAPA-1	Leu-13, CD19, CD21	26/-	11p15
CD82	4F9, C33, IA4, KAI1, R2	MHC-I, MHC-II, CD4, CD8, β1-integrins	45-90/-	11p11.2
CD83	HB15		-/43	6p23
CD84	p75, GR6		68-80/72-86	1q24
CD85a	ILT5, LIR3, HL9	HLA class I		19q13.4
CD85d[13]	ILT4, LIR2, MIR10	HLA class I	110	19q13.4
CD85J	ILT2, LIR1, MIR7	HLA class I	110	19q13.4
CD85k	ILT3, LIR5, HM18	HLA class I	60	19q13.4
CD86	B7-2/B70	CD28, CD152 (CTLA-4)	-/80	3q21
CD87	uPAR	uPA, Pro-UPA, Vitronectin	35-68/32-66	19q13
CD88	C5aR	C5a/C5a(desArg), Anaphylatoxin	43/-	19q13.3-q13.4
CD89	IgA Fc receptor, FcαR	IgA1, IgA2	45-100/45-100	19q13.2-q13.4
CD90	Thy-1	CD45, lck, fyn, P100	25-35/25-35	11q22.3-q23
CD91	α2M-R, LRP	RAP, α2M, apoE, Lactoferrin, LDLs	600/-	12q13-q14
CDw92	p70		70/70	9q31.2
CDw93	GR11		110/120	
CD94	Kp43	HLA class I, NKG2-A, p39	70,30	12q13
CD95	APO-1, FAS, TNFRSF6	CD178 (Fas ligand)	45,90,200/45	10q24.1
CD96	TACTILE		160/-	3q13.13-q13.2
CD97	BL-KDD/F12	CD55 (DAF)	/28, 75-85	19p13.2-p13.12
CD98	4F2, FRP-1, RL-388	Actin	125/80,45	11q13
CD99	MIC2, E2		32/32	Xp22.32, Yp11.3
CD99R	CD99 Mab restricted		32/32	9q22-q31
CD100	SEMA4D	CD45, Serine kinase	300/150	9q22-q31
CD101	IGSF2, P126, V7		240/120	1p13
CD102	ICAM-2	LFA-1, CD11b/CD18, αLβ2	55-65/	17q23-q25
CD103	HML-1, integrin-αE, ITGAE	E-cadherin, integrin-β7	75/150,25	17p13
CD104	β4-integrin, TSP1 180	Laminins(I,II,IV,V), CD49F, integrin-α6	205/220	17q11-qter
CD105	Endoglin	TGF-β1, TGF-β3	180/90	9q33-q34.1
CD106	VCAM-1, INCAM-110	integrin-α4β 1, VLA-4	110/110	1p32-p31
CD107a	LAMP-1		100-120/110	13q34
CD107b	LAMP-2		100-120/120	8p12-p11
CD108	SEMA7A, JMH bloodgroup antigen	CD232, Tyrosine kinases	76/80	15q22.3-q23
CD109	8A3, E123 7D1		170/50	
CD110	TPO-R, MPL, C-MPL	TPO, JAK2	70-95/	1p34
CD111	PVRL1, HveC, PRR1, Nectin1, HIgR	Nectin3, Afadin gD	/75	11q23-q24
Cluster	**alternativer Name**	**Ligand / assoziierte Moleküle**	**MG (kDa)**	**Genlokus**

Fortsetzung auf der nächsten Seite

[13] a CD nomenclature of detailing LIR/ILT genes (CD85) as well as KIR genes (CD158) has been proposed based on the previous CD designation of some members of this family and on the position of the genes on chromosome 19q13.4 from centromeric to telomeric loci.

Tabelle A.8 CD-Cluster – Antigene, Liganden, Genlokus – Fortsetzung –

Cluster	alternativer Name	Ligand / assoziierte Moleküle	MG (kDa)	Genlokus
CD112	HveB, PRR2, PVRL2, Nectin2	PRR3, Afadin, CD112	64-72/64-72	19q13.2-13.4
CDw113	PVRL3, Nectin3, PRR3		83	
CD114	CSF3R, G-CSFR, HG-CSFR	G-CSF, Jak1, Jak2	/130	1p35-p34.3
CD115	c-fms, CSF-1R, M-CSFR	CSF-1, Phosphotyrosine binding proteins	150	5q33.2-33.3
CD116	GM-CSFRα	GM-CSF, CD131	70-85/	Xp22.32 or Yp11.3
CD117	c-KIT, SCFR	SCF, MGF, KL, PI3-kinase	145/145	4q11-q12
CD118	LIFR, gp190	IFN-α, IFN-β	190	
CDw119	IFNγR, IFNγRa	IFNγ	80-95	6q23-q24
CD120a	TNFRI, p55	TNF, TRADD, TRAF, RiP, LTα	55	12p13.2
CD120b	TNFRII, p75, TNFR p80	TNF, TRADD, TRAF, RiP, LTα	75	1p36.3-p36.2
CD121a	Type 1 IL-1R	IL-1α and IL-1β, IL1RA	75-85/75-85	2q12
CD121b	Type 2 IL-1R	IL-1α and IL-1β, IL1RA	60-68/60-68	2q12-q22
CD122	IL2βR	IL-2, IL-15, CD25, CD132, Syk, Lck, Jak1, Stat5	70-75/	22q13.1
CD123	IL-3Rα	IL-3, CD131	70/	Xp22.3 or Yp11.3
CD124	IL-4Rα	IL-4, IL-13, CD132, Jak1, Fes, Stat6, IRS-2	140/	16p11.2-12.1
CD125	IL-5Rα	IL-5, CD131	60/	3p26-p24
CD126	IL-6Rα	IL-6, CD130	80/80	1q21
CD127	p90, IL-7R, IL-7Rα	IL-7, CD132, fyn, lyn, Jak1, PI3-kinase, Lck	65-90/	5p13
CD128a	IL-8Ra, CXCR1, (tentatively renamed as CD181)	IL-8, GRO	44-59/67-70	2q35
CD128b	IL-8Rb, CXCR2, (tentatively renamed as CD182)	IL-8, GRO, NAP-2	44-59/67-70	2q35
CD129	IL-9Ra	IL-9		Xq28 and Yq12
CD130	gp130	Oncostatin M, LIF, IL-6, IL-11, CNF	130-160/130-160	5q11
CD131	Common β subunit	CD123, CD125, CD116, JAK2, Shc, Grb2	120-140/	22q13.1
CD132	Common γ chain, IL-2Rγ	CD25, CD122, CD124, CD127, IL-9R, JAK3, JAK1, Syk, lck	65-70/-	Xq13.1
CD133	AC133, PROML1, Prominin 1, Heamtopoietic stem cell antigen		120/120	4p16.2
CD134	OX40, TNFRSF4	OX40 ligand	35-50/	1p36
CD135	Flt3, FLK2, STK1	FL (Flt3 ligand)	130/155-160	13q12
CDw136	MSP-R, RON, p158-ron	MSP, HGFI, Shc, PLC-g	180/150,40	13p21.3
CDw137	4-1BB, ILA	4-1BB ligand	85/39	1p36
CD138	Syndecan-1, Heparan sulfate proteoglycan	Collagen I, III, V, Fibronectin, TSP	70-92	2p24.1
CD139			/209,228	
CD140a	PDGFα receptor	PDGF	160-180/-	4q11-q13
CD140b	PDGFβ receptor	PDGF	170-190/-	5q31-q32
CD141	Thrombomodulin, Fetomodulin	Thrombin, Protein C, TAFI	75/105	20p12-cen
CD142	Tissue factor, Thromboplastin, F3	Factor VIIa, Factor Xa/TFPI	45-47/45-47	1p22-p21
CD143	ACE, Peptidyl dipeptidase A, Kininase II	ANG-1, Bradykinin	90,170/90,170	17q2
CD144	VE-Cadherin, Cadherin-5	βCatenin, p120 CAS, Plakoglobin	135/130	16q22.1
CDw145			25,90,110	
CD146	Muc 18, S-endo, MCAM, Mel-CAM		113-118/130	11q23.3
CD147	Basigin, EMMPRIN, M6, OX47		50-60/55-65	19p13.3
CD148	HPTP-η, p260, DEP-1		200-260/200-260	11p11.2
CD150	SLAM, IPO-3	Tyrosine phosphatase CD45, CD150	65-85/75-95	1q22-q23
CD151	PETA-3, SFA-1	α3, α6-integrins	32/-	11p15.5
CD152	CTLA-4	CD80, CD86, PI3-kinase, PTP1D	50/33	2q33
CD153	CD30L, TNSF8	CD30	40	9q33
CD154	CD40L, gp39, TRAP-1, T-BAM	CD40	33	Xq26
CD155	PVR		60-90	19q13.2
CD156a	CD156, ADAM8, MS2	Myeloid	-/69	10q26.3
CD156b	TACE, ADAM17, cSVP	pro-TNF, pro-TGF, MAD2	100-120/	2p25
CDw156C	ADAM10		98	15q2; 15q22
CD157	Mo5, BST-1	NAD, Cyclic ADP-ribose	42-45/42-45	4p15
CD158a[14]	KIR2DL1, p58.1	HLA-Cw4,2,5,6	58/58	19q13.4
CD158b1	KIR2DL2, p58.2	HLA-Cw3,1,7,8	58/58	19q13.4
CD158b2	KIR2DL3, p58.3	HLA-Cw3,1,7,8	58/58	19q13.4
CDI58c	KIR2DS6, KIRX			19q13.4
CD158d	KIR2DL4	HLA-Bw4		19q13.4
CD158e1/e2	KIR3DLI/S1, p70	HLA-Bw4	70/70	19q13.4
CDI58f	KIR2DL5			19q13.4
CD158g	KIR2DS5			19q13.4
CD158h	KIR2DS1, p50.1	HLA-C		19q13.4
CDI58i	KIR2DS4, p50.3	HLA-C	50/50	19q13.4
CD158j	KIR2DS2, p50.2	HLA-C		19q13.4
CD158k	KIR3DL2, p140	HLA-A	140/70	19q13.4
Cluster	**alternativer Name**	**Ligand / assoziierte Moleküle**	**MG (kDa)**	**Genlokus**

Fortsetzung auf der nächsten Seite

[14] a CD nomenclature of detailing LIR/ILT genes (CD85) as well as KIR genes (CD158) has been proposed based on the previous CD designation of some members of this family and on the position of the genes on chromosome 19q13.4 from centromeric to telomeric loci.

Tabelle A.8 CD-Cluster – Antigene, Liganden, Genlokus – Fortsetzung –

Cluster	alternativer Name	Ligand / assoziierte Moleküle	MG (kDa)	Genlokus
CD158z	KIR3DL7, KIRC1			19q13.4
CD159a	NKG2A	CD94/CD159a heterodimer binds to HLA-E	70/43	12p12.3-p13.1
CD159c	NKG2C	C type Lectin superfamily member	40	12p13
CD160	BY55, NK1, NK28	MHC class I	80/27	1q42.3
CD161	NKR, NKRP1A		80/40	12p13
CD162	PSGL-1	CD62P, CD62L	160-250/110-120	12q24
CD162r	PEN5	Selectins	240/140	12q24
CD163	M130, GHI/61, RM3/1	CD62L (L-selectin)	110	12p13.3
CD164	MGC-24, MUC-24		160/80	6q21
CD165	AD2, gp37		37/42	
CD166	ALCAM, KG-CAM, SC-1, BEN, DM-GRASP	CD6, CD166, NgCAM	100-105/100-105	3q13.1
CD167a	DDR1, trkE, cak	ShcA, FRS2, Collagens	120	6p21.3
CD168	RHAMM, IHABP, HMMR	Ras, Src, Erk, Actin, Calmodulin, MAPKK, Hyaluronic acid	80-88/	5q33.2
CD169	Sialoadhesin, Siglec-1	CD227, CD206, CD43, α2,3-sialylated ligands	180/200	20p13
CD170	Siglec 5	Sialylated glycans	140	19q13.3
CD171	L1CAM, NILE	CD171, Neurocan, Phosphocan, Laminin	200-230	Xq28
CD172	SIRP-1α, MyD-1		65-110	20p13
CD172b	SIRPβ		50	20p13
CD172g	SIRPg		45-50	20p13
CD173	Blood group H type 2		170	
CD174	Lewis Y		170	19p13.3
CD175	Tn			
CD175S	Sialyl-Tn (s-Tn)			
CD176	TF Antigen		120-198	
CD177	NB1, HNA-2a		49-55/56-64	
CD178	Fas Ligand	DcR3, CD95 (Fas)	40/40	1q23
CD179a	VpreB	CD179b, Ig μ heavy chain	16-18/	22q11.22
CD179b	λ5, 14.1, IGL5	CD179a, Ig μ heavy chain	22/	22q11.23
CD180	RP105, Bgp95, Ly64	MD-1	95-105/95-105	5q12
CD181	CXCR1, (Formerly known as CD128a)	IL-8	39	2q35
CD182	CXCR2, (Formerly known as CD128b)		40	2q33-q36
CD183	CXCR3, GPR9	IP10, Mig, I-TAC	40	Xq13
CD184	CXCR4, NPY3R	SDF-1, viral MIP-2	45	2q21
CD185	CXCR5		45	11q23.3
CDw186	CXCR6		40	3p21
CD191	CCR1	MIP-1a, RANTES, MCP-3, MIP-5	39	3p21
CD192	CCR2	MCPs	40	3p21
CD193	CCR3		45	3p21.3
CD195	CCR5	MIP-1a,1b,2, RANTES	62,42	3p21
CD196	CCR6	MIP-3a	45	6q27
CD197	CCR7 (was CDw197)	MIP-3b, SLC (6Ckine)	45	17q12-q21.2
CDw197	CCR7, EBI1, BLR2		90	17q12-q21.2
CDw198	CCR8		50	3p22
CDw199	CCR9		43	3p21.3
CD200	OX2		40-45	3q12-q13
CD201	EPCR	Protein C	49/25	20q11.2
CD202b	TEK/Tie2	Angiopoietin-1,2, and 4	140	9p21
CD203c	PDNP3, B10, PDI, E-NPP3	cAMP, NAD, Nucleoside phosphates	270/130,150	6q22
CD204	MSR	LDL, β-amyloid fibrils	220	8p22
CD205	DEC-205		198	2q24
CD206	MMR	Sialoadhesins and CD45	162-175/	10p13
CD207	Langerin			2p13
CD208	DC-LAMP	LAMP		3q26.3-q27
CD209	DC-SIGN	ICAM-3, HIV gp120	44	19p13
CDw210	CK	IL-10	90	11q23.3, 21q22.11
CD212	CK	IL-12	-/110	19p13.1
CD213a	CK	IL-13		Xq24
CDw217	CK	IL-17		22q11.1
CDw218a	IL18Rα	IL18Rα	70	
CDw218b	IL18Rβ	IL18Rβ	70	
CD220	Insulin R	Insulin		19p13.3
CD221	IGF1 R	IGFI, IGFII		15q25-26
CD222	M6P-R, IGFII-R	Plasminogen, M6P, IGFII, LIF, Thyroglobulin, Cathepsin B,D,L, TGF	250/300	6q26
CD223	LAG-3	MHC class II antigen	70	12p13
CD224	GGT	GSH	27-68	22q11.23
CD225	Leu13	IFN-γ	17	11p15.5
CD226	DNAM-1, PTA1	LFA-1	65	18q22.3
CD227	MUC1, PUM, PEM, EMA	CD54, CD169, Selectins, Grb2, β-Catenin, GSK-3b	300-700/	1q21
CD228	p97, gp95, MT		97	3q28-29
CD229	Ly9	SAP protein	100	1q22
CD230	Prion Protein (PrP)	CD56, NCAM	33-37	20pter-p12
CD231	TALLA-1, A15, TM4SF2		150/30-45	Xq11.4
CD232	VESP-R	CD108, Viral semaphorin	200	12q23.3
CD233	Band 3, AE1, SLC4A1	Glycophorin A, Ankyrin, Hemoglobin	95-100/95-110	17q12-q21
CD234	DARC/Fy-glycoprotein	IL-8, MGSA, RANTES, MCP-1	35-43	1q22-23
CD235a	Glycophorin A			4q28-q31
Cluster	**alternativer Name**	**Ligand / assoziierte Moleküle**	**MG (kDa)**	**Genlokus**

Fortsetzung auf der nächsten Seite

Tabelle A.8 CD-Cluster – Antigene, Liganden, Genlokus – Fortsetzung –

Cluster	alternativer Name	Ligand / assoziierte Moleküle	MG (kDa)	Genlokus
CD235ab	Glycophorin A & B			4q28-q31
CD236	Glycophorin C & D		30-40	2q14-q21
CD236R	Glycophorin C, GYPC		40	2q14-q21
CD238	Kell	Endothelin-3	93	7q33
CD239	Lu/B-CAM	Laminin	78-85	19q13.2
CD240			30	1p34.3-p36.1
CD241	RhAG/Rh50		50	6p11-p21.1
CD242	ICAM-4/LW	LFA-1, Mac-1, VLA-4	37-43	19p13.3
CD243	MDR-1		180	7q21.1
CD244	2B4, P38, NAIL	CD48	70/70	1q23.3
CD245	p220/240	Lymphocyte receptor	220-250	
CD246	ALK, p80, Ki-1	Pleiotrophin	200	2p23
CD247	CD3 Zeta Chain			2p23
CD248	TEM1, Endosialin	CD164 sialomucin-like 1	175	11q13
CD249	Aminopeptidase A	BP-1, gp160	160	4q25
CD252	OX40L, TNF(ligand) superfamily, member 4	CD134 (OX40)	34	1q25
CD253	TRAIL, TNF (ligand)superfamily, member 10	Apo2	33-34	3q26
CD254	TRANCE, RANKL, TNF (ligand) superfamily, member 11	RANK	35	13q14
CD256	APRIL, TALL2, TNF (ligand) superfamily, member 13	BCMA, TACI	16	17p13.1
CD257	BLYS, TALL1, TNF (ligand) superfamily, member 13b	BCMA, TACI, BAFF-R	45	13q32-34
CD258	LIGHT, TNF (ligand) superfamily, member 14	HVEM	28	19p13.3
CD261	TRAIL-R1, TNF-R superfamily, member 10a	TRAIL	57	8p21
CD262	TRAIL-R2, TNF-R superfamily, member 10b	TRAIL	60	8p22-p21
CD263	TRAIL-R3, TNF-R superfamily, member 10c	TRAIL	65	8p22-p21
CD264	TRAIL-R4, TNF-R superfamily, member 10d	TRAIL	35	8p21
CD265	TRANCE-R, TNF-R superfamily, member 11a	TRANCE	97	18q22.1
CD266	TWEAK-R, TNF-R superfamily, member 12a	TWEAK	14	16p13.3
CD267	TACI, TNF-R superfamily, member 13B	TALL1, BLYS, BAFF	32	17p11.2
CD268	BAFFR, TNF-R superfamily, member 13c	BAFF	25	22q13.1-q13.31
CD269	BCMA, TNF-R superfamily, member 17	TALL1, BLYS, BAFF	27	16p13.1
CD271	NGFR, p75, TNFR superfamily, member 16	NGF	75	17q21-q22
CD272	BTLA	B7H4		3q13.2
CD273	B7DC, PDL2	PD2	25	9p24.2
CD274	B7H1, PDL1	PD1	40	9p24
CD275	B7H2, ICOSL	ICOS	60	21q22.3
CD276	B7H3		40-45	15q23-q24
CD277	BT3.1, B7 family: Butyrophilin 3		56	6p22.1
CD278	ICOS	B7-H2	56	2q33
CD279	PD1	PDL1	55	2q37.3
CD280	TEM22, ENDO180	uPARAP	180	17q23.3
CD281	TLR1, TOLL-like receptor 1	Bacterial Lipoprotein	90	4p14
CD282	TLR2, TOLL-like receptor 2	Peptidoglycan	85	4q32
CD283	TLR3, TOLL-like receptor 3	dsRNA	100	4q35
CD284	TLR4, TOLL-like receptor 4	LPS	85	9q32-q33
CD289	TLR9, TOLL-like receptor 9	CpG oligonucleotides	115-120	3p21.3
CD292	BMPR1A		50-58	10q22.3
CDw293	BMPR1B		50-58	4q22-q24
CD294	CRTH2, PGRD2, G protein-coupled receptor 44		55-70	11q12-q13.3
CD295	LEPR	Leptin	130-150	1p31
CD296	ART1, ADP-ribosyltransferase 1		37	11p15
CD297	ART4, ADP-ribosyltransferase 4; Dombrock blood group glycoprotein		38	12q13.2-q13.3
CD298	ATP1B3, Na K ATPase $\beta 3$ subunit		50-60	3q23
CD299	DCSIGN-related, L-SIGN	CD209 antigen-like	45	19p13
CD300a	CMRF-35H		60	17q25.1
CD300c	CMRF-35A			17q25.1
CD300e	CMRF-35L1			
CD301	MGL1, CLECSF14		38	17p13.1
CD302	DCL1		30	2q24.2
CD303	BDCA2	C-type Lectin, superfamily member 11	38	12p13.2-p12.3
CD304	BDCA4	Neuropilin 1	140	10p12
CD305	LAIR1		40	19q13.4
CD306	LAIR2			19q13.4
CD307	IRTA2		100	1q21
CD309	VEGFR2, KDR, Flk1	VEGF	230	4q11-q12
CD312	EMR2		90	19p13.1
Cluster	**alternativer Name**	**Ligand / assoziierte Moleküle**	**MG (kDa)**	**Genlokus**

Fortsetzung auf der nächsten Seite

Tabelle A.8 CD-Cluster – Antigene, Liganden, Genlokus – Fortsetzung –

Cluster	alternativer Name	Ligand / assoziierte Moleküle	MG (kDa)	Genlokus
CD314	NKG2D	MIC A (MHC)	42	12p13.2-p12.3
CD315	CD9P1		135	1p13.1
CD316	EWI2		63	1q23.1
CD317	BST2		29/33	19p13.2
CD318	CDCP1		135	3p21.31
CD319	CRACC, SLAMF7		66	1q23.1-q24.1
CD320	8D6	8D6 Antigen; FDC		19p13.3-p13.2
CD321	JAM1	F11 receptor	32.35	1q21.2-q21.3
CD322	JAM2		45	21q21.2
CD324	E-Cadherin		120	16q22.1
CDw325	N-Cadherin		140	18q11.2
CD326	Ep-CAM		40	2p21
CDw327	Siglec6, CD33L	Silylated glycans		19q13.3
CDw328	Siglec7	Silylated glycans	75	19q13.3
CDw329	Siglec9	Silylated glycans		19q13.4
CD331	FGFR1	FGF	130	8p11.2-p11.1
CD332	FGFR2	FGF	115-135	10q26
CD333	FGFR3	FGF	115-135	4p16.3
CD334	FGFR4	FGF	110	5q35.1-qter
CD335	NKp46, NCR1, Ly94	HA, CD3z	46	19q13.42
CD336	NKp44, NCR2, Ly95	DAP12	44	6p21.1
CD337	NKp30, NCR3	Viral proteins	30	6p21.3
CDw338	ABCG2		72	4q22
CD339	Jagged-1, JAG1		150	20p12.1-p11.23

B. Abkürzungen

Die folgenden Tabellen (Diagnosen in Tabelle B.1, Entnahmeorte in Tabelle B.2 und Organ in Tabelle B.3) enthalten die von uns verwandten Abkürzungen. Zuerst aus der Beschränktheit eines uralten Computersystems mit extrem geringem Speicherplatz geboren, haben wir diese nur 4 Zeichen langen Schlüssel beibehalten. Motto: *„eine Diagnose, die nicht in 4 Zeichen hineinpasst, ist keine Diagnose, sondern eine Ausrede!“*

B.1. Diagnosen

Tabelle B.1.: Schlüssel für Diagnosen

Diagnosenschlüssel

ABK	Erklärung	ABK	Erklärung
AEL	AKUTE ERYTHROBLASTEN - L.	**AFHY**	ANGIOFOLLIKULÄRE HYPERPLASIE (CASTLEMANN)
AFIB	ANGIOFIBROM	**AGRA**	AGRANULOZYTOSE
AIHA	AUTOIMMUNHHÄMOLYTISCHE ANÄMIE	**AILD**	ANGIOIMMUNOBLASTISCHE LYMPHADENOPATHIE
AL	AKUTE LEUKÄMIE	**ALL**	AKUTE LYMPHATISCHE LEUKÄMIE
ALX	BESONDERE FORM EINER AKUTEN LEUKÄMIE	**AML**	AKUTE MYELOISCHE LEUKÄMIE
AML1	AKUTE MYELOISCHE LEUKÄMIE TYP FAB M 1	**AML2**	AKUTE MYELOISCHE LEUKÄMIE,FAB M2
AML3	AKUTE MYELOISCHE LEUKÄMIE, FAB M3(PROMY)	**AML4**	AKUTE LEUKÄMIE, MYELO-MONOCYTÄR
AML5	AKUTE MYELOISCHE LEUKÄMIE, TYP FAB M5	**AML6**	AKUTE MYELOISCHE LEUKÄMIE, ERYTHRO-L.
AML7	MEGAKARYOZYTENLEUKÄMIE	**AMLE**	AKUTE MYELOISCHE LEUKÄMIE, ERYTHROBLAST.
AMLX	AML, SONDERFALL	**AMML**	AKUTE MYELOMONOZYTÄRE LEUKÄMIE
AMMO	AKUTE MYELOMONOZYTÄRE LEUKÄMIE	**AMMO**	AKUTE MYELOMONOZYTÄRE LEUKÄMIE
AMOL	AKUTE MONOBLASTEN - LEUKÄMIE	**AMYL**	AMYLOIDOSE
AMYO	ANGIOMYOM	**ANOR**	ANOREXIE
ARTE	ARTEFAKTE VERSCHIEDENER ART	**ASC**	ÄTIOLOGISCH UNKLARER ASCITES
ASTR	ASTROZYTOM	**ATH**	ATHEROM
AUL	AKUTE UNDIFFERENZIERTE LEUKÄMIE	**BAKT**	BAKTERIEN
BASA	BASALIOM	**BC**	BLASTENKRISE EINES MPS
BETU	BENIGNER TUMOR	**BG**	BINDEGEWEBE
BLC	BLASTENKRISE EINES MPS	**BLUT**	BLUT
BRON	NORMALER BRONCHUS	**CA**	KARZINOM OHNE NÄHERE ANGABE
CA*	KARZINOM, SONDERFORM	**CAAD**	KARZINOM, ADENO-
CABA	KARZINOM, BRONCHIOLOALVEOLÄRES	**CABR**	KARZINOM,BRONCHIAL-
CACO	KARZINOM, COLON -	**CADE**	KARZINOM DER HAUT
CAGB	KARZINOM DER GALLENBLASE	**CAGG**	KARZINOM, GALLENGANGS-K.; CHOLANGIO-K.
CAHN	KARZINOM / HYPERNEPHROM	**CAID**	CARCINOID
CAKZ	KARZINOM KLEINZELLIG	**CALE**	KARZINOM, HEPATOZELLULÄRES
CAMA	KARZINOM, MAMMA-	**CAME**	KARZINOM, MELANOM
CAMG	KARZINOM, -MAGEN	**CAMZ**	KARZINOM DER MERKELZELLEN DER HAUT
CANB	NEUROBLASTOM, GANGLIONEURO-	**CANE**	NEUROENDOKRINES CA
CANN	KARZINOM D. NEBENNIERE	**CAOE**	KARZINOM, OESOPHAGUS-K.
CAOV	KARZINOM, OVARIAL -	**CAPA**	KARZINOM, PANKREAS -
CAPL	KARZINOM, PLATTENEPITHEL -	**CAPR**	KARZINOM, PROSTATA-K.
CASA	KARZINOM ODER SARKOM	**CASD**	KARZINOM, SCHILDDRÜSEN -
CASE	KARZINOM, SEMINOM	**CASP**	KARZINOM, SPEICHELDRÜSEN -
CASP	KARZINOM, SPEICHELDRÜSEN- OHNE N. ANGABE	**CASR**	CA,LYMPHOEPITH.(SCHMINCKE-REGAUD)
CATE	KARZINOM, TERATOM	**CATH**	MALIGNES THYMOM
CATU	KARZINOM, TUBEN-K.	**CAUR**	KARZINOM, UROTHEL-KARZINOM
CAUT	KARZINOM, UTERUS-K.	**CAVF**	KARZINOM DER GALLENBLASE (VESICA FELLEA)
CB	NHL CENTROBLASTISCH	**CB***	NHL, CENTROBLASTISCH, SONDERFORM
CBCC	NHL CENTROBLASTISCH- CENTROZYTISCH	**CBML**	NHL, CENTROBLASTISCH, MULTILOBATED
CBPB	CENTROBLASTEN-LEUKÄMIE	**CBPM**	NHL, POLYMORPH CENTROBLASTISCH
CBSE	NHL, CENTROBLASTISCH, SEKUNDÄR	**CC**	NHL, CENTROCYTISCH
CCAN	NHL, CC ANAPLASTISCH	**CCKZ**	NHL, KLEINZELLIG CENTROCYTISCH
CCPM	NHL, CENTROCYTISCH, POLYMORPHER SUBTYP	**CDA**	CONGENITALE DYSERYTHROPOET. ANÄMIE
CHAL	CHALAZION	**CHOR**	CHORDOM
CHYL	CHYLÖSER ERGUSS	**CLL**	CHRONISCH LYMPHATISCHE LEUKÄMIE
CLL*	CLL,SONDERFORM	**CLLT**	CHRON. LYMPHAT. LEUKÄMIE VOM T-ZELL-TYP
CML	CHRON. MYELOISCHE LEUKÄMIE	**CMML**	CHRON. MYELOMONOZYTÄRE LEUKÄMIE
DARM	DARM	**DERM**	NORMALE HAUT

Fortsetzung auf der nächsten Seite

Tabelle B.1 Diagnosen – Fortsetzung –

ABK	Erklärung	ABK	Erklärung
DETU	BENIGNER HAUTTUMOR (z. B. KERATOAKANTHOM)	**DEZY**	DERMOIDZYSTE (ANDERE ALS LHZY O. MHZY)
DIDA	DICKDARM	**DÜDA**	DÜNNDARMGEWEBE
E5PB	ROTE VORSTUFEN (E5) IM PERIPHEREN BLUT	**ECHI**	ECHINOKOKKUS
EMH	EXTRAMEDULL. MANIF. EINES HÄMOPOET. TU	**ENOD**	ERYTHEMA NODOSUM
ENTZ	ENTZÜNDUNG	**EOGR**	EOSINOPHILES GRANULOM, HISTIOZYTOSIS X
EOSI	HYPEREOSINOPHILES SYNDROM	**ERG**	ÄTIOLOG. UNKL. ERGUSS (ASC,PL,PERI)
ERYX	DIV. VERÄNDG.D.ERYTHROZYTEN/E.POESE	**ETH**	ESSENZIELLE THROMBOZYTHÄMIE
FASC	FASCIITIS, z. B. NODULÄRE PSEUDOSARKOMAT.	**FEMA**	EISENMANGEL
FIBR	FIBROM, BENIGNES	**FILZ**	FILZLAUS
FMYX	FIBROMYXOM	**FÄCE**	STUHL, FÄCES
GANG	GANGLIOM, PARAGANGLIOM	**GAUC**	MB. GAUCHER
GAZY	GALLENZYSTE	**GEFÄ**	GEFÄSSE (MORPHOLOG. PHÄNOMEN)
GG	GALLENGANG	**GLIO**	GLIOBLASTOM
GLOM	GLOMUSTUMOR	**GRAN**	GRANULOMATÖSE LYMPHADENITIS
HANG	HÄMANGIOM	**HAUT**	NORMALE HAUT
HCL	HAARZELLERKRANKUNG	**HIST**	BENIGNE HISTIOZYTOSE
HLYS	HÄMOLYSE	**HOD**	NORMALES HODENGEWEBE
HODE	HODEN	**HSPH**	HEREDITÄRE SPHÄROZYTOSE, KUGELZELLANÄM.
HÄCH	HÄMOCHROMATOSE	**IAA**	ISOLIERT APLAST. ANÄMIE
IB	NHL, IMMUNOBLASTISCH	**IB B**	IMMUNOBLASTISCHES LYMPHOM B-ZELL TYP
IB T	NHL, IMMUNOBLASTISCH, T-ZELL-TYP	**IBPL**	NHL, IMMUNOBLASTISCH / PLASMOBLASTISCH
IBSE	NHL, IMMUNOBLASTISCH, SEKUNDÄR	**IC**	IMMUNOZYTOM OHNE NÄHERE ANGABE
IC*	NHL, IMMUNOZYTOM, SONDERFORM	**ICID**	NHL, IMMUNOZYTOM LYPHOPLASMOZYTOIDES
ICPM	NHL, IMMUNOZYTOM POLYMORPHER SUBTYP	**ICÄR**	NHL, IMMUNOZYTOM LYMPHOPLASMOZYTÄRES
ITP	IMMUN- THROMBOPENIE	**KAGG**	KÄLTEAGGLUTININE
KHLY	REAKTIVER LYMPHFOLLIKEL IM KNOCHENMARK	**KI1**	NHL, SONDERFORM KI1
KM	NORMALES KNOCHENMARK	**KMCA**	KNOCHENMARKMANIFESTATION EINES CA
KMGR	KN.MARKMANIF. EINES GRANULOMS	**KMLK**	KN.MARKSMANIF. EINES LYMPHKNÖTCHENS
KMMH	KN.MARKMANIFESTATION EINES MH	**KMX**	DIVERSE KNOCHENMARKVERÄNDERUNGEN
KNOX	DIVERSE KNOCHENVERÄNDERUNGEN	**KRIS**	KRISTALLE
LB	NHL LYMPHOBLASTISCH	**LB B**	NHL, LYMPHOBLASTISCH, B-ZELL-TYP
LB C	NHL, LYMPHOBLASTISCH, COMMON-ALL	**LB T**	NHL, LYMPHOBALSTISCH, T-ZELL-TYP
LB U	NHL, LYMPHOBLASTISCH, UNDIFFERENZIERT	**LBBU**	NHL, LYMPHOBLASTISCH, BURKITT-TYPE
LBIB	GRENZFALL LB / IB	**LC**	NHL LYMPHOZYTISCH
LCIC	NHL LC / ICID (GRENZE)	**LEAD**	LEBERZELLADENOM
LEBE	NORMALES LEBERGEWEBE	**LEIO**	LEIOMYOFIBROM, NICHT MALIGNE
LELC	LEUKÄMIE, LOW-CELL-TYP	**LEUR**	LEUKÄMOIDE REAKTION
LEUX	DIVERSE VERÄNDERUNGEN DER LEUKOZYTEN	**LEZY**	LEBERZYSTE
LGRX	LYMPHOGRANULOMATOSIS X	**LHZY**	LATERALE HALSZYSTE
LIPO	LIPOM	**LIQU**	ÄTIOL. UNKLARE LIQUORVERÄNDERUNG
LK	ÄTIOLOG. UNKLARE LYMPHKNOTENSCHWELLUNG	**LKX**	SELTENE LYMPHKNOTENVERÄNDERUNGEN,VERSCH.
LPAP	LYMPHOMATOIDE PAPULOSE (HAUTERKRANKUNG)	**LUNG**	NORMALES LUNGENGEWEBE
LYRE	LYMPHAT. REAKTION	**LZY**	LYMPHZYSTE
M4EO	MYELOMONOZYTÄRE LEUKÄMIE, TYP EO	**M5A**	AML, FAB M5A
MAGE	MAGEN	**MALA**	MALARIA
MAM	NORMALES MAMMA - GEWEBE	**MAM?**	V.A. MAMMA - GEWEBE
MAST	MASTOZYTOSE	**MAZY**	MAMMA-ZYSTE
MDS	MYELODYSPLAST. SYNDROM	**MDS***	MYELODYSPLASIE, BESONDERE FORM
MEGA	MEGALOBLASTÄRE ANÄMIE	**MESO**	MESOTHELIOM
MF	NHL, MYKOSIS FUNGOIDES	**MGUS**	MONOKLONALE GAMMOPATHIE UNKL. BEDEUTUNG
MH	MORBUS HODGKIN	**MH***	MH, SONDERFORM
MHA	MIKROANGIOPATH. HÄMOLYTISCHE ANÄMIE	**MHEP**	MH, EPITHELOIDZELL. TYP
MHIS	MALIGNE HISTIOZYTOSE	**MHLD**	MH, LYMPHOCYTE DEPLETED
MHLP	MH, LYPHOCYTE PREDOMINANT	**MHMC**	MH, MIXED CELL
MHNS	MH, NODULAR SCLEROSING	**MHPG**	MORBUS HODGKIN, PARAGRANULOM
MHZY	MEDIALE HALSZYSTE	**MIKR**	MIKROORGANISMEN
MILZ	NORMALES MILZGEWEBE	**MIZY**	MILZ - ZYSTE
MM	MUSKULATUR	**MOCO**	MOLLUSCUM CONTAGIOSUM
MPS	MYELOPROLIFERATIVES SYNDROM	**MPS***	SONDERFORM EINES MPS
NDG	NICHT DIAGNOSTISCH	**NEBL**	NEUROBLASTOM
NEKR	NEKROSE	**NFIB**	NEUROFIBROM
NHL	NHL OHNE WEITERE SPEZIFIZIERUNG	**NHL***	NON-HODGKIN-LYMPHOM SONDERTYP
NHLB	NHL VOM B-ZELL-TYP OHNE NÄHERE ANGABE	**NHLH**	NHL HOCHMALIGNE
NHLL	NHL, NIEDRIG MALIGNE	**NHLT**	T-ZELL-LYMPHOM, OHNE NÄHERE ANGABE
NIER	NIERE	**NIZY**	NIERENZYSTE
NNAD	NEBENNIERENADENOM	**NNIE**	NEBENNIERE
NPL	MAL.NEOPLASIE, LYMPHOM ODER KARZINOM?	**NSAD**	NEBENSCHILDDRÜSEN-ADENOM
OBLA	OSTEOBLASTEN / - SÄUME	**OESO**	NORMALE OESOPHAGUS - SCHLEIMHAUT
OKLA	OSTEOKLASTEN	**OMF**	OSTEOMYELOFIBROSE
OMS	OSTEOMYELOSKLEROSE	**OVZY**	OVARIALZYSTE
PAGE	MB. PAGET	**PAIT**	PANKREATITIS
PANC	NORMALES PANKREASGEWEBE	**PANM**	PANMYELOPATHIE
PAZY	PANKREASZYSTE	**PCV**	POLYCYTHÄMIA VERA
PELG	(PSEUDO-) PELGER	**PERI**	ÄTIOLOG. UNKLARER PERICARDERGUSS
PERN	PERNICIOSA	**PHÄN**	VERSCHIEDENE PHÄNOMENE OHNE KLASSIFIKAT.
PL	ÄTIOLOG. UNKLARER PLEURAERGUSS	**PLC**	PLASMOZYTOM
PLC*	PLASMOZYTOM, SONDERFORM	**PLEU**	NORMALES MESOTHEL DER PLEURA
PLL	PROLYMPHOZYTEN-LEUKÄMIE	**PLX**	BESONDERHEIT IN PLEURAERGUSS
PML	PROMYELOZYTEN - LEUKÄMIE	**PRCA**	PURE RED CELL APLASIA (ISOL. APLAST.ANÄM
PSM	PSEUDOMYCINKYSTOM	**PTON**	PERITONEUM, BENIGNE
PTZL	PLEOMORPHES T-ZELL-LYMPHOM	**PZL**	PLASMAZELL-LEUKÄMIE
REAK	REAKT. VERÄNDG. OHNE HINW.AUF NPL	**REPI**	RESPIRATORISCHES EPITHEL
RZTU	RIESENZELLTUMOR, OSTEOKLASTOM	**SA**	SARKOM OHNE NÄHERE ANGABE
SAHA	SARKOM, - HÄMANGIO-	**SAHP**	SARKOM, HÄMANGIOPERIZYTOM
SAKA	KAPOSI - SARKOM	**SALM**	SARCOM,LEIOMYO

Fortsetzung auf der nächsten Seite

Tabelle B.1 Diagnosen – Fortsetzung –

ABK	Erklärung	ABK	Erklärung
SANE	NEURO - SARKOM	**SANG**	Angiosarkom
SARM	SARKOM, RHABDO-MYO	**SASY**	SARKOM, MALIGNES SYNOVIALOM
SCHO	SARKOM, CHONDRO - SA	**SD**	NORMALES SCHILDDRÜSENGEWEBE
SDAD	SCHILDDRÜSEN-ADENOM	**SDFP**	SCHILDDRÜSE, FOLLIKULÄRE PROLIFERATION
SDIT	SCHILDDRÜSEN-ENTZÜNDUNG	**SDZY**	SCHILDDRÜSEN-ZYSTE
SEPS	SEPSIS	**SEWI**	SARKOM, EWING-
SEZ	SEZARY-SYNDROM	**SFIB**	SARKOM, FIBRO-
SICH	SICHELZELL - ANÄMIE	**SIDE**	SIDEROACHREST. VERÄNDG.,SIDEROBLASTEN
SLEI	SARKOM, LEIOMYO-	**SMFH**	SARKOM, MALIGNES FIBRÖSESES HISTIOZYTOM
SOST	SARKOM,OSTEO-	**SP**	NORMALES SPEICHELDRÜSENGEWEBE
SPAD	SPEICHELDRÜSENADENOM (ALLE TYPEN)	**SPIT**	SPEICHELDRÜSEN - ENTZÜNDUNG
SPMO	SPEICHELDRÜSENADENOM, MONOMORPHER TYP	**SPPM**	SPEICHELDRÜSENADENOM, PLEOMORPH
SPWA	SPEICHELDRÜSENADENOM, WARTHIN-TU	**SPZY**	SPEICHELDRÜSENZYSTE
STÄR	STÄRKE	**SWDR**	SCHWEISSDRÜSE
TBC	TUBERCULOSE	**TERA**	TERATOM, BENIGNES
THAL	THALASSÄMIE	**THRX**	DIVERSE VERÄNDERUNGEN DER THROMBOZYTEN
THRZ	THROMBOZYTHÄMIE, ESSENZIELLE	**THYM**	THYMUSGEWEBE
TONS	NORMALE TONSILLE	**TTP**	THROMBOT.-THROMBOPENISCHE PURPURA
TU	ÄTIOLOG. UNKLARER TUMOR	**TZL**	NHL, T-ZELL-LYMHOM
URIN	NORMALE URINZYTOLOGIE	**VASC**	VASCULITIS
ZYST	ZYSTE		

B.2. Entnahmeorte

Tabelle B.2.: Schlüssel für Entnahmeort

Schlüssel für Entnahmeort

ABK	Erklärung	ABK	Erklärung
ABD	ABDOMINELL OHNE SEITENANGABE	**AX**	AXILLÄR OHNE SEITENANGABE
C	CERVICAL OHNE SEITENANGABE	**CKW**	KIEFERWINKEL OHNE SEITENANGABE
COH	CERVICAL OBEN HINTEN OHNE SEITENANGABE	**COV**	CERVICAL OBEN VORN OHNE SEITENANGABE
CRA	CERVICAL RETROAURICULÄR OHNE SEITEN-ANG.	**CSC**	CERCIKAL SUPRACLAVICULÄR OHNE SEITEN-ANG.
CSM	SUBMANDIBULÄR OHNE SEITENANGABE	**CUV**	CERVICAL VORNE UNTEN OHNE SEITENANGA-BE
EKN	EXTREMITÄT KNIE OHNE SEITENANGABE	**ENA**	NATES OHNE SEITENANGABE
EOS	OBERSCHENKEL OHNE SEITENANGABE	**EUA**	EXTREMITÄT UNTERARM
KOP	KOPF (INNEN UND AUSSEN)	**L**	LEISTE OHNE SEITENANGABE
MAM	MAMMA OHNE SEITENANGABE	**PHA**	PHARYNX OHNE SEITENANGABE
THO	THORAKAL	**THO**	THORAX OHNE SEITENANGABE
UK	UNTERKIEFERKNOCHEN	**WAN**	WANGE OHNE SEITENANGABE
CERE	CEREBRUM, GEHIRN	**KM**	KNOCHENMARK
LABD	LINKES ABDOMEN	**LAUL**	LINKES AUGE, UNTERLID
LAX	LINKS AXILLÄR	**LC**	LINKS CERVICAL
LC H	LINKS CERVICAL HINTEN	**LCIA**	LINKS CERVICAL INFRA-AURICULÄR
LCKW	LINKS CERVICAL KIEFERWINKEL	**LCO**	LINKS CERVICAL OBEN
LCOH	LINKS CERVICAL OBEN HINTER D. STERNOCLEI	**LCOV**	LINKS CERVICAL OBEN VORN
LCPA	LINKS CERVICAL PRÄAURICULÄR	**LCRA**	LINKS CERVICAL RETROAURICULÄR
LCSC	LINKS SUPRACLAVICULÄR	**LCSM**	LINKS CERVICAL SUBMANDIBULÄR
LCUH	LINKS CERVICAL UNTEN HINTER D. STERNOCLE	**LCUV**	LINKS CERVICAL UNTEN VORN
LECU	LINKE ELLBEUGE (KUBITA)	**LEEB**	LINKER ELLBOGEN
LEFI	FINGER DER LINKEN HAND	**LEFU**	LINKE EXTREMITÄT, FUSS
LEHA	LINKE HAND	**LEKN**	LINKE EXTREMITÄT KNIE
LENA	LINKE NATES	**LEOA**	LINKER OBERARM
LEOS	LINKE EXTREMITÄT OBERSCHENKEL	**LEUA**	LINKER UNTERARM
LEUS	LINKER UNTERSCHENKEL	**LHOD**	LINKER HODEN
LKOP	LINKER KOPF	**LL**	LINKE LEISTE
LLFO	LINKE LEISTE FOSSA	**LLSI**	LINKE LEISTE SUPRAINGUINAL
LMAM	LINKE MAMMA	**LNAS**	NASE LINKS
LNAT	LINKE NATES = GESÄSSBACKE	**LOK**	LINKER OBERKIEFERKNOCHEN
LORB	LINKE ORBITA	**LPHA**	LINKER PHARYNX
LSCA	LINKS SCAPULA	**LSCR**	LINKES SKROTUM
LTHO	LINKS THORAKAL	**LUK**	LINKER UNTERKIEFERKNOCHEN
LWAN	LINKE WANGE	**MABD**	MEDIANES ABDOMEN
MBEC	MEDIANER BECKENKNOCHEN	**MC**	MEDIAN CERVICAL
MCOH	MITTE CERVICAL OBEN HINTEN	**MCOV**	MEDIAN CERVICA OBEN VORNE
MCSM	MEDIAN CERVICAL SUBMANDIBU-LÄR(=SUBMENTAL	**MCU**	MEDIAN CERVICAL UNTEN
MCUH	MEDIAN CERVICAL UNTEN HINTEN (= IN HINT	**MCUV**	MEDIAN CERVICAL UNTER VORNE
MKOP	KOPF, MITTE ODER MEDIAN	**MPHA**	MEDIAN, PHARYNX
MTHO	MITTE THORAKAL	**OESO**	OESOPHAGUS
PENI	PENIS	**RABD**	RECHTES ABDOMEN
RAOL	RECHTES AUGE, OBERLID	**RAX**	RECHTS AXILLÄR
RC	RECHTS CERVICAL	**RC V**	RECHTS CERVICAL VORNE
RCIA	RECHTS CERVICAL INFRA-AURICULÄR	**RCIC**	RECHTS CERVICAL INFRACLAVICULÄR
RCKW	RECHTER UNTERKIEFERWINKEL	**RCO**	RECHTS CERVICAL OBEN
RCOH	RECHTS CERVICAL OBEN HINTEN	**RCOV**	RECHTS CERVICAL OBEN VORNE
RCPA	RECHTS CERVICAL PRÄAURICULÄR	**RCRA**	RECHTS CERVICAL RETRO AURICULÄR
RCSC	RECHTS SUPRACLAVICULÄR	**RCSM**	RECHTS CERVICAL SUBMANDIBULÄR
RCU	RECHTS CERVICAL UNTEN	**RCUH**	RECHTS CERVICAL UNTEN HINTEN
RCUV	RECHTS CERVICAL UNTEN HINTEN	**RECU**	RECHTER ARM, CUBITA (ELLBOGEN)
REEB	RECHTER ELLBOGEN	**REFU**	RECHTE EXTREMITÄT FUSS
REHA	RECHTE EXTREMITÄT, HAND	**REKN**	RECHTES KNIE
RENA	RECHTE NATES	**REOA**	RECHTER OBERARM
REOS	RECHTER OBERSCHENKEL	**REUA**	RECHTER UNTERARM
REUS	RECHTE EXTREMITÄT UNTERSCHENKEL	**RHOD**	RECHTER HODEN
RKH	RECHTE KIRFERHÖHLE	**RKOP**	RECHTER KOPF
RL	RECHTE LEISTE	**RLFO**	RECHTE LEISTE FOSSA
RLSI	RECHTE LEISTE SUPRAINGUINAL	**RMAM**	RECHTE MAMMA
RNAT	RECHTS NATES	**ROK**	RECHTER OBERKIEFERKNOCHEN
RORB	RECHTE ORBITA	**RPHA**	RECHTER PHARYNX
RTHO	RECHTS THORAKAL	**RWAN**	RECHTE WANGE
SCRO	SCROTUM	**URIN**	URINZYTOLOGIE

B.3. Organe

Tabelle B.3.: Schlüssel für Organe

Schlüssel für Organe

ABK	Erklärung	ABK	Erklärung
ASC	ASCITES	**ASCL**	PERITONEAL-LAVAGE INTRAOPERATIV
BAL	BRONCHIO - ALVEOLÄRE LAVAGE	**BLUT**	BLUT
BRON	BRONCHUS	**COLO**	COLON(KOLON)
DIDA	DICKDARM	**DÜDA**	DÜNNDARM
ERG	ERGUSS, ANDERER ALS ASCITES ODER PLEURA	**EXFO**	NUR EXFOLIATIV - ZYTOLOGIE
GG	GALLENGANG	**HAUT**	HAUT (NICHT SUBCUTANER PROZESS!
KM	KNOCHENMARK	**KNO**	KNOCHEN, NICHT KNOCHENMARK
LEBE	LEBER	**LIQU**	LIQUOR
LK	LYMPHKNOTEN	**LUNG**	LUNGE
MAGE	MAGEN	**MAM**	MAMMA
MILZ	MILZ	**NIER**	NIERE
NNIE	NEBENNIERE	**OESO**	OESOPHAGUS
PANC	PANKREAS	**PB**	PERIPHERES BLUT (BLUTBILD)
PENI	PENIS	**PERI**	PERICARD
PL	PLEURA	**SCTU**	SUBCUTANER TUMOR (NICHT CUTANER TUMOR!)
SD	SCHILDDRÜSE	**SP**	SPEICHELDRÜSE
TONS	TONSILLE	**TU**	TUMOR
ZUNG	ZUNGE	**ZYST**	ZYSTE

Tabellenverzeichnis

2.1. Farbwinkel einiger Details 13
2.2. Ablauf der *Pappenheim*-Färbung 18
2.3. Checkliste für die visuelle Überprüfung der Färbung 30
2.4. Bewertung der Sideroblasten nach Zahl der Granula 43
2.5. Normalwerte im peripheren Blut 82
2.6. Checkliste für den Blutausstrich 84
2.7. Zuverlässigkeit der Zelldifferenzierung in Abhängigkeit von der *wahren Inzidenz* und von der Zahl der *ausgezählten Zellen* 85
2.8. PFA-Test: Interpretation der Ergebnisse 92

3.1. Immunphänotyp und Zytologie einiger B-NHL-Subtypen 101

A.1. Kiel-Klassifikation der malignen Lymphome (1990) 117
A.2. WHO-Nomenklatur / Hämatopoetische Neoplasien 118
A.3. WHO-Nomenklatur / Lyphoproliferative Neoplasien 119
A.4. Schema der Reifung der Granulopoese 122
A.5. Leukozyten: Zahlen und Verteilung in verschiedenen Lebensaltern 124
A.6. Erythrozytometrische Werte in Abhängigkeit vom Lebensalter 125
A.7. CD-Cluster Workshop 8 — Expression vs. Zelltypen 126
A.8. CD-Cluster Workshop 8 — Antigen, Ligand und Genlokus 133

B.1. Schlüssel für Diagnosen 141
B.2. Schlüssel für Entnahmeort 144
B.3. Schlüssel für Organe 145

Abbildungsverzeichnis

2.1. Buntheit: satte Farben springen ins Auge (Bild aus Wikipedia) 4
2.2. kräftige vs. schwache Färbung 5
2.3. Der „schwarz-weiß-Blinker“ 6
2.4. Darstellung der Farben im HSB-Farbkreis 11
2.5. Korrekte Färbung: Übersicht 21
2.6. Korrekte Färbung: Detail 22
2.7. Korrekte Färbung: Kerne 23
2.8. Korrekte Färbung: Gewebe 23
2.9. Alte vs. frische Färbung 24
2.10. Artefakt durch Aldehyde 25
2.11. Artefakt durch Heparin 26
2.12. Verspätet gefärbtes Präparat 27
2.13. Messung des Farbwinkels *Photoshop* 34
2.14. *ImageJ*: Farbwinkel: Color Threshold 38
2.15. *ImageJ*: Farbwinkel: Color Threshold: select 39
2.16. *ImageJ*: Histogramm im HSB-Modell 39
2.17. Originalvorschrift von *A. Pappenheim* (Auszug) 41
2.18. 42 Jahre alter nicht eingedeckter Objektträger, sehr gut erhalten 49
2.19. 42 Jahre alter nicht eingedeckter Objektträger, sehr gut erhalten, Schmankerl: Plasmazellen mit Kristallnadeln 50
2.20. 42 Jahre alter Objektträger, Fall wie oben, KM-Histologie, Semidünnschnitt, *Giemsa*, stark abgeblasst, Kristalle; diese *Giemsa*-Färbung an Semidünnschnitten ist nicht mit der *Giemsa*-Färbung an Paraffinschnitten vergleichbar! 50
2.21. 42 Jahre alter Objektträger, 100* Öl, Kristalle 51
2.22. 37 Jhr. alter OT, Lymphknotenaspirat, nicht eingedeckt, peripher total abgeblasst 52
2.23. 37 Jhr. alter OT, Lymphknotenaspirat, nicht eingedeckt, im Zentrum des Ausstrichs gut erhalten, hochmal. NHL Blasten, massenhaft Zytoplasma-Fragmente 53
2.24. 37 Jhr. alter OT, Lymphknotenaspirat, nicht eingedeckt, zentral sehr gut erhalten, hochmal. NHL Blasten, keine „Mikroben“ 53
2.25. 37 Jhr. alter OT, Lymphknotenaspirat, nicht eingedeckt, weniger peripher, einige gut erhaltene Zellen, Granula (Mikroben?) 54
2.26. 37 Jhr. alter OT, Lymphknotenaspirat, nicht eingedeckt, peripher „Granula“ (Mikroben?) 54
2.27. 33 Jhr. alter OT, Lymphknotenaspirat, nicht eingedeckt, Mantelzell-Lymphom; abgeblasst mit erhaltenen Zellen) 55
2.28. 33Jhr. alter OT, Lymphknotenaspirat, nicht eingedeckt, Mantelzell-Lymphom; abgeblasst mit erhaltenen Zellen) 56
2.29. 33 Jhr. alter OT, Lymphknotenaspirat, nicht eingedeckt, Mantelzell-Lymphom; abgeblasst ohne erhaltene Zellen) 56
2.30. 32 Jhr. alter OT, Blutausstrich, nicht eingedeckt, hohe Vergrößerung 57

2.31. 32 Jhr. alter OT, Blutausstrich, nicht eingedeckt, peripher stark abgeblasste Kerne, viele „Mikroben“ . . . 58
2.32. 32 Jhr. alter OT, Blutausstrich, nicht eingedeckt, peripher stark abgeblasste Kerne, viele „Mikroben“ . . . 58
2.33. 32 Jhr. alter OT, Blutausstrich, nicht eingedeckt, im dichten zentralen Ausstrich nicht abgeblasste Kerne, keine „Mikroben“ . . . 59
2.34. 32 Jhr. alter OT, Blutausstrich, nicht eingedeckt, in anderem dichten zentralen Ausstrich nicht abgeblasste Kerne, einige „Mikroben“ . . . 59
2.35. 30 Jhr. alter OT, Blutausstrich, eingedeckt, mäßig intensive Färbung . . . 60
2.36. 30 Jhr. alter OT, Blutausstrich, eingedeckt, mäßig intensive Färbung; Kerne in Arealen mit Luft unter dem Deckglas schwer abgeblasst . . . 61
2.37. 30 Jhr. alter OT, Blutausstrich, eingedeckt, mäßig intensive Färbung; Kerne in Arealen mit Luft unter dem Deckglas schwer abgeblasst und teils aufgelöst, Granula im Hintergrund und im Zytoplasma („Mikroben“?) . . . 61
2.38. 30 Jhr. alter OT, KM-Ausstrich, eingedeckt, vollkommen intakte Färbung . 62
2.39. 26 Jhr. alter OT, Liquorzytologie, eingedeckt, Blasten mit Auerstäbchen . . 63
2.40. 26 Jhr. alter OT, Liquorzytologie, eingedeckt, Blasten mit zahlreichen Mikroben 63
2.41. 33 Jhr. alter OT, Blutausstrich, eingedeckt, CMML, zentral gut gefärbt . . 64
2.42. 33 Jhr. alter OT, Blutausstrich, eingedeckt, CMML, peripher schwer abgeblasst, „Granula“ . . . 65
2.43. 33 Jhr. alter OT, Blutausstrich, eingedeckt, CMML, peripher schwer abgeblasst, „Granula“ . . . 65
2.44. 33 Jhr. alter OT, Blutausstrich, nicht eingedeckt, CMML, peripher schwer abgeblasst, Kerne in Auflösung, keine „Granula“ . . . 66
2.45. 33 Jhr. alter OT, Blutausstrich, nicht eingedeckt, CMML, peripher schwer abgeblasst, Kerne in Auflösung, keine „Granula“ . . . 66
2.46. 33 Jhr. alter OT, Blutausstrich, nicht eingedeckt, CMML, zentral gut gefärbt 67
2.47. 33 Jhr. alter OT, Blutausstrich, nicht eingedeckt, CMML, zentral gut gefärbt 67
2.48. 34 Jahre alter Objektträger, primär eingedeckt, abgeblasst . . . 68
2.49. 34 Jahre alter Objektträger, primär eingedeckt, abgeblasst, zentral aber noch einige gut beurteilbare Zellen . . . 69
2.50. 34 Jahre alter Objektträger, primär eingedeckt, peripher schwer abgeblasst, massenhaft Mikroben . . . 69
2.51. 34 Jahre alter Objektträger, primär eingedeckt, peripher schwer abgeblasst, massenhaft Mikroben . . . 70
2.52. 11 Jahre alter Objektträger, nicht eingedeckt, gut gefärbt . . . 71
2.53. 11 Jahre alter Objektträger, nicht eingedeckt, gut gefärbt, bei genauem Hinsehen Mikroben über den Kernhaltigen . . . 72
2.54. 11 Jahre alter Objektträger, nicht eingedeckt, gut gefärbt, Mikroben über den Kernhaltigen . . . 72
2.55. 11 Jahre alter Objektträger, nicht eingedeckt, in der Fahne stark abgeblasst, viele Mikroben . . . 73
2.56. 18 Jahre alte Objektträger, nicht eingedeckt, Schliere außerhalb des Ausstrichs, mit Mikroben . . . 74
2.57. 18 Jahre alte Objektträger, nicht eingedeckt, Schliere außerhalb des Ausstrichs, mit Mikroben, besser zu sehen mit „Pseudokontrast“ . . . 75
2.58. 18 Jahre alte Objektträger, nicht eingedeckt, peripher etwas abgeblasste Zellen, darüber liegen einige „Mikroben“ . . . 75
2.59. 18 Jahre alte Objektträger, nicht eingedeckt, zentral perfekt erhaltene Zellen ohne „Mikroben“ . . . 76

2.60. mikroskopische Monozyten-Differenzierung 82

3.1. Granuläres Chromatin 100
3.2. Retikuläres Chromatin 101